



CASO
CLÍNICO



García Moreno, Sergio
Residente del Máster de Cirugía Bucal e Implantología. Hospital Virgen de la Paloma. Práctica privada.

Leco Berrocal, Isabel
Profesora de Odontología. Universidad Europea de Madrid (UEM). Profesora del Máster de Cirugía Bucal e Implantología. Hospital Virgen de la Paloma.

Rubio-Alonso, Luis
Profesor Colaborador de Cirugía Bucal. Facultad de Odontología. Universidad Complutense de Madrid (UCM). Profesor del Máster de Cirugía Bucal e Implantología. Hospital Virgen de la Paloma.

Barona-Dorado, Cristina
Profesora Asociada de Cirugía Bucal. Facultad de Odontología. UCM. Subdirectora del Máster de Cirugía Bucal e Implantología. Hospital Virgen de la Paloma.

Martínez-González, José María
Profesor Titular de Cirugía Bucal y Maxilofacial. Facultad de Odontología. UCM. Director del Máster de Cirugía Bucal e Implantología. Hospital Virgen de la Paloma.

Indexada en / Indexed in:

- IME
- IBECs
- LATINDEX
- GOOGLE ACADÉMICO

Correspondencia:

Sergio García Moreno
C/ Lagasca, 13 3º dcha.
28001 Madrid
sergiog.moreno9@gmail.com
Tel.: 649 985 148

Fecha de recepción: 1 de junio de 2015.
Fecha de aceptación para su publicación:
30 de septiembre de 2015.

Tratamiento quirúrgico de Las FÍSTULAS BUCOSINUSALES POSTEXTRACCIÓN. Presentación de un caso y revisión de la literatura

García Moreno, S., Leco Berrocal, I., Rubio-Alonso, L., Barona-Dorado, C., Martínez-González, J. M^º. Tratamiento quirúrgico de las fistulas bucosinuales postextracción. Presentación de un caso y revisión de la literatura. *Cient. Dent.* 2015; 12; 3: 187-192.

RESUMEN

Introducción: Las comunicaciones orosinuales son soluciones de continuidad que se establecen entre la cavidad oral y el seno maxilar, causadas principalmente por extracciones dentarias. La mayoría de estas comunicaciones cierran espontáneamente por su pequeño tamaño, pero otras fistulizan perpetuándose entonces la situación patológica hasta que reciba el debido tratamiento, pudiendo producir patología tanto a nivel local como general.

Caso clínico: Se presenta el caso de un varón de 49 años, sin antecedentes médicos de interés, remitido al servicio de Cirugía Bucal del Hospital Virgen de la Paloma, presentando una fístula bucosinusal de tres semanas de evolución junto con una sinusitis aguda del seno maxilar izquierdo. Tras valorar las diferentes opciones terapéuticas, se optó un cierre de la misma mediante un colgajo pediculado de bola adiposa de Bichat, cubriéndolo posteriormente con colgajo vestibular de avance recto, lo que se conoce como técnica de cierre en dos capas.

Conclusiones: Existen múltiples técnicas descritas en la literatura para corregir esta entidad patológica, cada una con sus ventajas e inconvenientes. Será necesario conocer las características individuales de cada una de ellas para establecer el tratamiento más adecuado para cada situación.

PALABRAS CLAVE

Fístula Orosinusal; Comunicación orosinusal; Tratamiento quirúrgico.

SURGICAL TREATMENT OF OROANTRAL POSTEXTRACTION FISTULAS. CASE REPORT AND LITERATURE REVIEW

ABSTRACT

Introduction: Oroantral communications are open connections between oral cavity and the maxillary sinus, caused mainly by tooth extractions. The majority of these communications heal spontaneously due to their small size, while others create fistulae, continuing this pathological situation until proper treatment is provided, being able to cause pathology both locally and generally.

Case Report: A case report of a 49 years old male with no medical history of interest, referred to the Oral Surgery Service of the Hospital Virgen de la Paloma with an oroantral fistula of 3 weeks long and history of acute sinusitis is presented. After assessing the different therapeutic options, Bichat's buccal fat pad pedicle flap was chosen to close the communication covering it with a buccal advancement flap, as described in the double layered technique.

Conclusions: There are many techniques described in the literature to correct this pathological entity, each with their own advantages and disadvantages. Knowledge of the particular features of each technique will be necessary to establish the most adequate treatment.

KEYWORDS

Oroantral fistula; Oroantral communication; Surgical treatment.

INTRODUCCIÓN

Una comunicación bucosinusal (CBS) es una condición patológica que se caracteriza por la existencia de una solución de continuidad entre la cavidad bucal y el seno maxilar, afectando tanto a las mucosas sinusal y bucal como al hueso maxilar interpuesto entre ambos. La causa más común de aparición de CBS es la extracción dentaria, ya sea simple o quirúrgica, de dientes antrales; Franco y cols.¹, afirman que son la causa del 92,63% de las CBS. También se pueden producir en el campo de la implantología, pudiéndose establecer la CBS tanto de forma inmediata en el propio momento de la cirugía, como después de un tiempo de la colocación de los mismos. Otras etiologías menos frecuentes son la presencia de quistes o tumores en el seno maxilar (4,47 %), traumatismos (1,3%), infecciones periodontales (0,93%), irradiación de cabeza y cuello, sífilis, tuberculosis y osteonecrosis maxilar por bifosfonatos²⁻⁶.

La clínica que puede producir una CBS es muy variada, pudiéndose presentar desde una forma prácticamente asintomática hasta con signos y síntomas más llamativos como alteraciones funcionales en la deglución, respiración o fonación, dolor en la zona geniana, infraorbitaria y en los tejidos circundantes a la CBS, supuración por la propia comunicación o por fosa nasal ipsilateral, tumefacción de la zona, malestar general o fiebre.

El tratamiento de esta patología es principalmente quirúrgico, existiendo múltiples técnicas quirúrgicas descritas con este fin. Las más comúnmente utilizadas son el colgajo trapecoidal vestibular de avance recto (CVAR), colgajo rotacional palatino (CRP) y colgajo pediculado de bola adiposa de Bichat (CPBAB).

El CVAR se realiza principalmente en CBS de pequeño tamaño, ya que en comunicaciones más grandes existe riesgo de recidiva de la patología. El CRP es un colgajo mucoperiostico a espesor total de la fibromucosa palatina que se rota para cubrir la zona del defecto de la CBS, quedando una zona de hueso expuesto que cicatrizará por segunda intención en un periodo de 3-4 semanas. El colgajo pediculado de bola adiposa de Bichat (CPBAB), consiste en la tracción de la misma a través de una incisión horizontal de entre 0,5 a 3 cm en el periostio, a nivel del arco cigomático, suturándola a la mucosa palatina y reponiendo sobre ella el colgajo vestibular; el tejido graso expuesto epitelizará a las 3 semanas aproximadamente; este colgajo permite disponer de una gran cantidad de masa vital, ricamente vascularizada por las arterias maxilar, temporal superficial y facial, que posibilitará el cierre de amplias CBS con un bajo porcentaje de complicaciones y una elevada tasa de éxito.

CASO CLÍNICO

Se presenta el caso de un varón de 49 años de edad sin antecedentes médicos de interés que es remitido al Servicio de Cirugía Bucal del Hospital Virgen de la Paloma de Madrid por su odontólogo. El paciente presenta tumefacción y dolor intenso

en la zona geniana y supuración intraoral y por la fosa nasal izquierda tres semanas después de realizarle exodoncias en el sector posterior izquierdo maxilar. Además de la sintomatología local, el paciente refiere malestar general y fiebre alta.

Tras la exploración clínica y radiológica se concluye que el paciente presenta una CBS postextracción, localizada aproximadamente donde se encontraba anteriormente el molar, asociada a un cuadro de sinusitis aguda (Figura 1).

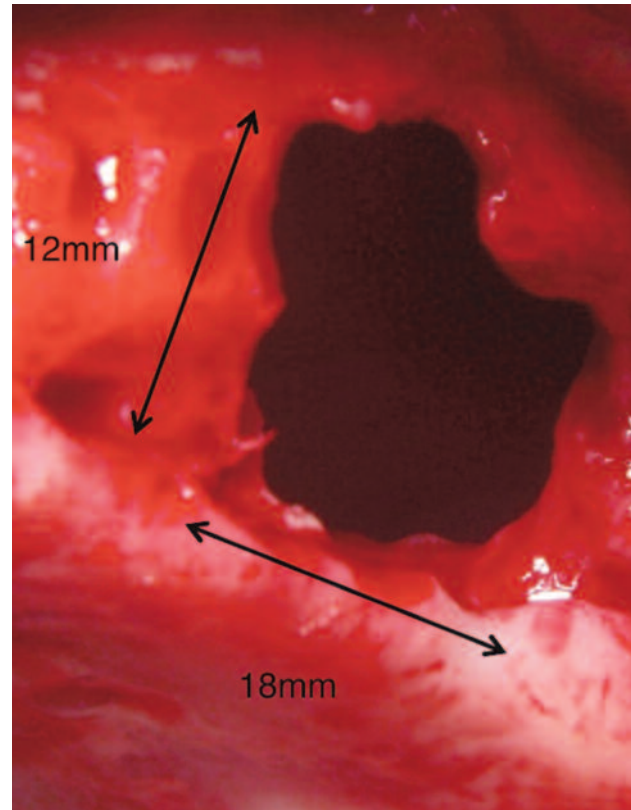


Figura 1. Dimensiones del defecto óseo subyacente.

Dada la patología que presenta el paciente se decide comenzar, en primer lugar, por un tratamiento farmacológico (amoxicilina-ácido clavulánico 875-125 mg cada 8 horas durante 1 semana).

Tras este periodo, se procede al cierre quirúrgico de la CBS mediante la realización de un CPBAB. En primer lugar se realiza una incisión supracrestal con descargas en mesial y distal para exponer el defecto óseo (Figura 2), a través del cual procedemos a la limpieza del seno mediante lavados con clorhexidina 0,12 % y un cuidadoso cureteado. Una vez limpio, se realiza una incisión horizontal en el periostio a nivel de fondo de vestíbulo de segundo y tercer molar, con el fin de acceder a la bola adiposa de Bichat, una vez expuesta se va diseccionando y traccionando progresivamente hasta que se consigue cubrir todo el defecto óseo sin que exista tensión en el colgajo (Figura 3) y se sutura a la mucosa palatina. En este caso dado el amplio defecto óseo se decidió cubrir el tejido adiposo con un CVAR, para darle una mayor estabilidad y evitar las posibles complicaciones derivadas de la cicatrización de la bola adiposa expuesta directamente a la cavidad oral.

Se realizaron revisiones a los 3 y 7 días, a las 3 y 6 semanas (Figura 4) y al año (Figura 5) respectivamente, sin que hubiese ninguna complicación, consiguiendo una completa resolución tanto de la patología sinusal como de la fístula oroantral.

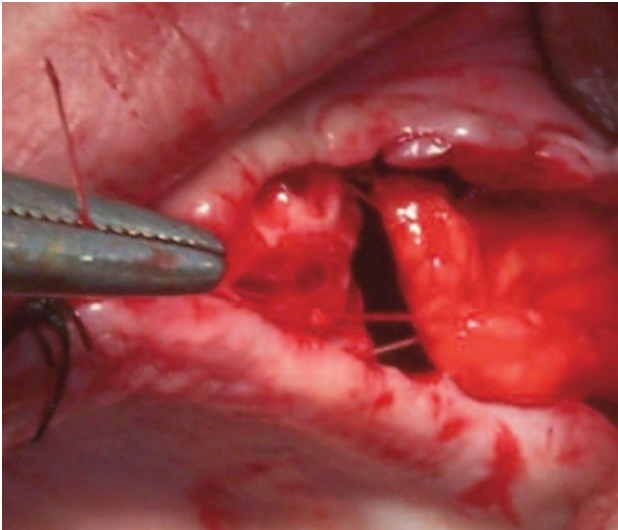


Figura 2. Tracción de la bola adiposa de Bichat.

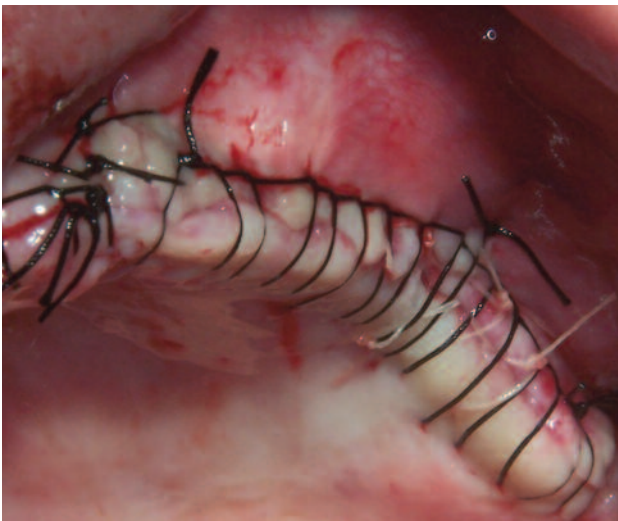


Figura 3. Sutura de la herida quirúrgica.

DISCUSIÓN

Existen múltiples técnicas quirúrgicas y protocolos para el tratamiento de las CBS, sin que existan unos criterios de actuación claramente establecidos y unánimemente aceptados.

La mayoría de los autores afirman que las CBS de pequeño tamaño cierran espontáneamente sin necesidad de tratamiento quirúrgico en un plazo de 2 días a 2 semanas en ausencia de patología sinusal⁷. Algunos autores cifran esta amplitud máxima para el cierre espontáneo en 2 mm^{7,8} y otros en 5 mm^{9,10}.

Previo al cierre quirúrgico de la comunicación, será necesario una evaluación del estado de los senos maxilares; si éstos están afectados o existía patología sinusal previa a la extracción dentaria, será necesario un tratamiento de los mismos vía intraoral, mediante un abordaje Cadwell-Luc, o mediante cirugía endoscópica, accediendo desde la fosas nasales^{7,11}.

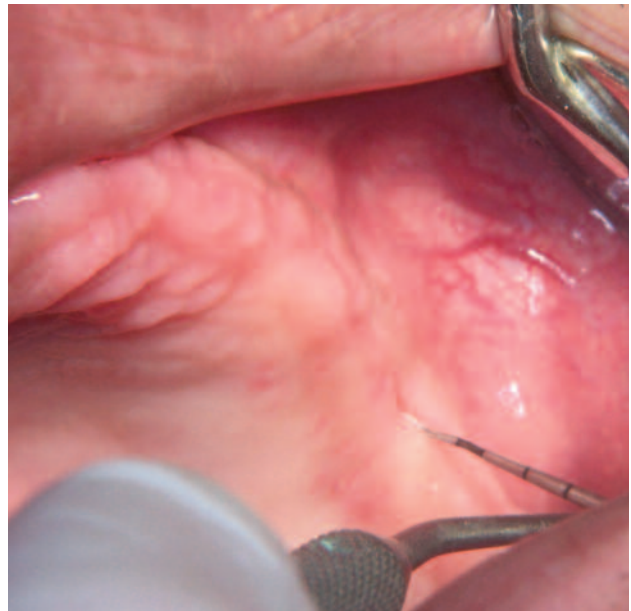

Figura 4. Aspecto a las 6 semanas.

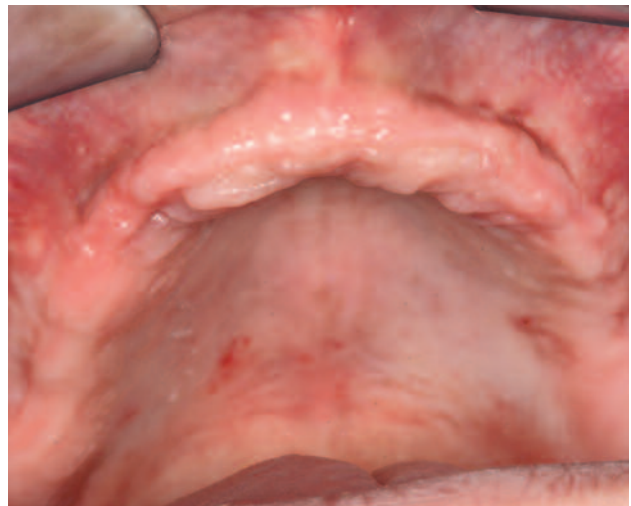


Figura 5. Aspecto al año.

Dentro de las técnicas más comúnmente utilizadas encontramos gran variabilidad de criterios de utilización, limitaciones, complicaciones, etc.

El CVAR es, según la mayoría de los autores, la técnica que menos complicaciones postoperatorias presenta, pero también es la que muestra un mayor riesgo de recidiva de la fístula bucosinusal. Algunos autores solo encontraron reaparición de la misma en aquellos pacientes tratados con el CVAR y no en los tratados con otras técnicas^{7,9}. Sin embargo, Franco y cols.¹, cifraron su tasa de fracaso en un 10,39%, siendo incluso inferior al del CRP, con un 11,68%, pero esto es debido a que incluyó dentro de su estudio meta-analítico a autores que utilizaban el CRP para tratar CBS producidas durante la exodoncia de terceros molares superiores, técnica no indicada para este tipo de defectos, a menos que se realice una ampliación del orificio palatino anterior¹². Batra y cols.⁷, consideran contraindicado el uso de esta técnica cuando existan defectos óseos amplios,

afectación sinusal, reintervenciones o cuando la CBS se encuentre muy posterior o muy palatinizada, dado que en estos casos la tensión que sufre el colgajo es mucho mayor, y aumenta el riesgo de fracaso. También lo contraindican cuando el paciente vaya a ser rehabilitado con cualquier tipo de prótesis removible, por la disminución de la amplitud de fondo de vestíbulo permanente que conlleva en el 40% de los pacientes^{7,9}. El CVAR también se ha utilizado como complemento de la técnica del CPBAB como en el caso expuesto, para darle una mayor seguridad a la intervención y evitando además el riesgo de algunas de las complicaciones propias de la cicatrización de esta técnica, como la herniación del colgajo, la necrosis parcial y sobre todo la formación excesiva de tejido de granulación durante la cicatrización¹; sin embargo, otros autores afirman que no aporta una ventaja significativa con respecto a la técnica de CPBAB convencional y sólo recomiendan su uso cuando la bola de Bichat haya sido perforada o estirada excesivamente en su tracción, situación que también podría ser resuelta mediante el uso de membranas de dermis porcina liofilizada y sin perder profundidad de fondo de vestíbulo^{5,7}.

Otra posible combinación descrita en la literatura del CVAR es con el CRP que, aunque disminuye ligeramente la posible tensión en la zona de sutura, conlleva sumar la pérdida de fondo de vestíbulo por el CVAR a la morbilidad del CRP.

El CRP ha sido utilizado tanto para el cierre de CBS de pequeño tamaño, como para las muy extensas, reportándose su uso con éxito en el cierre de una CBS de 2 x 4 cm⁸. El principal inconveniente de esta técnica para la mayoría de los autores es el complicado postoperatorio y elevado número de complicaciones que puede presentar (persistencia del paso de aire y líquidos nariz-cavidad bucal por debajo del colgajo hasta que termina la cicatrización, necrosis del colgajo, sangrado postoperatorio, exceso de granulación en la cicatrización, etc.)^{1,7}. Batra y cols.⁷, afirman que el resto de técnicas disponibles son menos lesivas e igualmente exitosas y, por tanto, aconsejan evitar su uso salvo situaciones muy concretas, aunque para otros autores estas molestias son mínimas e indican su utilización para el cierre de CBS amplias o de larga duración antes que el CVAR y que el CPBAB^{8,13,14}. Aunque todos coinciden en que si la CBS se produce en posición muy posterior o muy vestibularizada es mejor tratarlo con otra técnica que no sea CRP.

El CPBAB es considerado por la mayoría de los autores como el que menos riesgo de recurrencia presenta. Franco y cols.¹, lo cifran en un 1,30%, muy inferior al porcentaje del resto de técnicas. En la literatura el uso de esta técnica está indicada en defectos de hasta 7x5 cm, pero la mayoría de los autores recomiendan limitar esta técnica a defectos inferiores a 5x4 cm¹⁵. Los motivos del elevado éxito de esta técnica parecen estar relacionados con la amplia masa de tejido vital, ricamente vascularizado por las arterias maxilar, facial y temporal superficial, lo que favorece su rápida epitelización una vez expuesto a la cavidad oral, en 3-4 semanas¹⁵. Además de su elevada

tasa de éxito, el CPBAB se está convirtiendo cada vez más en una técnica de elección para CBS postextracción, por su facilidad para ser extraída con una mínima disección, su bajo porcentaje de complicaciones, su escasa morbilidad en la zona donante y por ser una técnica que podemos realizar bajo anestesia local en el gabinete dental. Aunque menos frecuentes que el CRP, el CPBAB tampoco está exento de complicaciones, algunas de ellas más importantes de las que se producen con otras técnicas, entre las que encontramos la necrosis parcial del colgajo, fibrosis, trismo, marcada inflamación, excesiva formación de tejido de granulación y aquellas derivadas de un deficiente acto quirúrgico como la hemorragia y la lesión del nervio facial^{8,9}.

En el caso expuesto se realizó esta técnica para conseguir un máximo de predictibilidad en el cierre de una CBS tan amplia. El CRP se descartó, dado que aunque hubiera sido preferible una mayor amplitud de fondo de vestíbulo de cara a la futura rehabilitación protésica, no pareció motivo suficiente por las complicaciones que podría producir, como un peor campo quirúrgico para limpieza del seno o un daño postoperatorio mayor, para un paciente al que acaban de extraerle todos sus dientes maxilares remanentes. Aunque en un primer momento el paciente perdió longitud de fondo de vestíbulo, con el tiempo acabó recuperando su dimensión original, observándose una completa simetría en la revisión al año de la cirugía.

También existen otras técnicas basadas en la movilización de tejidos blandos, como el colgajo lingual, el colgajo de mucosa yugal de la región geniana o el colgajo de músculo temporal; mucho menos utilizadas en la actualidad, por su alta morbilidad, quedando prácticamente en desuso en el cierre de CBS postextracción⁷.

Nos podemos encontrar además técnicas que no se basan únicamente en la movilización de tejidos blandos para el cierre de la CBS, como el empleo de materiales aloplásticos, como láminas de oro o de polimetacrilato, pero que pueden producir complicaciones como la extrusión, migración o infección de los mismos¹⁶; o el autotransplante y posterior endodoncia del tercer molar superior al lecho donde se encuentra el defecto¹⁷.

En el caso de que el paciente se vaya a rehabilitar protésicamente mediante el uso de implantes osteointegrados, el cierre de las CBS mediante técnicas quirúrgicas que conlleven únicamente la movilización de distintos tejidos blandos, supondrá la unión entre la mucosa sinusal y la mucosa bucal sin ninguna barrera entre ambas, lo que dificultaría en buena medida una futura cirugía de elevación de seno para la colocación de los implantes. Para evitar este problema se pueden utilizar injertos óseos en bloque de diferentes zonas donantes, ya sean intraorales o extraorales¹⁸⁻²¹, o injertos de cartílago autólogos ya sea auricular o procedente del tabique nasal; este tipo de injertos tiene la ventaja de ser más resistentes a la infección que el tejido óseo y de no necesitar de vascularización para su integración, lo que reduce el riesgo de fracaso considera-

blemente, además de producir una baja morbilidad en la zona donante²². Dentro de este campo, también hay autores que proponen el uso de la proteína morfogénica ósea 2 (BMP2), dado que afirman que existe un menor riesgo de infección que con los injertos óseos convencionales, eliminando la infección crónica previa en la zona receptora²³.

CONCLUSIONES

No existe una solución única para el tratamiento de esta patología, ni unos criterios unánimes sobre cuándo está más indicada una técnica u otra; es por ello que resulta de gran importancia conocer las limitaciones e inconvenientes de cada técnica, e integrando aspectos como localización, tiempo de evolución, extensión de la CBS, y el tipo de rehabilitación protésica a la que se va a someter en un futuro el paciente, elegir el enfoque terapéutico que mejor se adapte a la situación individual del paciente.



BIBLIOGRAFÍA

1. Franco-Carro B, Barona-Dorado C, Martínez-González MJ, Rubio-Alonso LJ, Martínez-González JM. Meta-analytic study on the frequency and treatment of oral antral communications. *Med Oral Patol Oral Cir Bucal* 2011; 16: 682-7.
2. Arias-Irimia O, Barona-Dorado C, Santos-Marino JA, Martínez-Rodríguez N, Martínez-González JM. Meta-analysis of the etiology of odontogenic maxillary sinusitis. *Med Oral Patol Oral Cir Bucal* 2010; 15: 70-3.
3. González-García A, González-García J, Diniz-Freitas M, García-García A, Bullón P. Accidental displacement and migration of endosseous implants into adjacent craniofacial structures: A review and update. *Med Oral Patol Oral Cir Bucal* 2012; 17: e769-74.
4. Del Rey-Santamaría M, Valmaseda Castellón E, Berini Aytés L, Gay Escoda C. Incidence of oral sinus communications in 389 upper third molar extraction. *Med Oral Patol Oral Cir Bucal* 2006; 11: 334-8.
5. Jain M, Ramesh C, Sankar K, Lokesh K. Pedicled buccal fat pad in the management of oroantral fistula: a clinical study of 15 cases. *Int J Oral Maxillofac Surg* 2012; 41: 1025-9.
6. Mast G, Otto S, Mücke T, Schreyer C, Bisinger O, Kolk A, et al. Incidence of maxillary sinusitis and oro-antral fistulae in bisphosphonate-related osteonecrosis of the jaw. *J Cranio-Maxillofac Surg* 2012; 40: 568-71.
7. Batra H, Jindal G, Kaur S. Evaluation of different treatment modalities for closure of oro-antral communications and formulation of a rational approach. *J Maxillofac Oral Surg* 2010; 9: 13-8.
8. Anavi Y, Gal G, Silfen R, Calderon S. Palatal rotation-advancement flap for delayed repair of oroantral fistula: A retrospective evaluation of 63 cases. *Oral Surg Oral Med Oral Pathol Oral Radiol Endod* 2003; 96: 527-34.
9. Nezafati S, Vafaii A, Ghojzadeh M. Comparison of pedicled buccal fat pad flap with buccal flap for closure of oro-antral communication. *Int J Oral Maxillofac Surg* 2012; 4: 624-8.
10. Aparicio A. Colgajos locales y pediculados en el manejo de las comunicaciones y fistulas oroantrales. *Rev Med* 2011; 19: 217-25.
11. Giovannetti F, Priore P, Raponi I, Valentini V. Endoscopic Sinus Surgery in Sinus-Oral Pathology. *Craniofac Surg* 2014; 25: 991-4.
12. Vericat Queralt A, Berini Aytés L, Gay Escoda C. Tratamiento quirúrgico de las comunicaciones bucosinusales. *Rev Vasca Odontostomatol* 2000; 2: 10-23.
13. Hori M, Tanaka H, Matsumoto M, Matsunaga S. Application of the interseptal alveolotomy for closing the oroantral fistula. *J Oral Maxillofac Surg* 1995; 53: 1392-6.
14. Herbert DC. Closure of a palatal fistula using mucoperiosteal island flap. *Br J Plast Surg* 1974; 27: 332-6.
15. Singh J, Prasad K, Lalitha RM, Ranganath K. Buccal pad of fat and its applications in oral and maxillofacial surgery: a review of published literature (February) 2004 to (July) 2009. *Oral Surg Oral Med Oral Pathol Oral Radiol Endod* 2010; 110: 698-705.
16. Kansu L, Akman H, Uckan S. Closure of oroantral fistula with the septal cartilage graft. *Eur Arch Otorhinolaryngol* 2010; 267:1805-6.
17. Kitagawa Y, Sano K, Nakamura M, Ogasawara T. Use of third molar transplantation for closure of the oroantral communication after tooth extraction: a report of 2 cases. *Oral Surg Oral Med Oral Pathol Oral Radiol Endod* 2003; 95: 409-15.
18. Peñarrocha-Diago M, García B, Gomez D, Balaguer J. Zygomatic bone graft for oral-antral communication closure and implant placement. *J Oral Implantol* 2007; 33: 305-9.
19. Mohamadi M, Samieirad S, Banimostafae H, Sadeghi HM. Closure of large oroantral communication using coronoid process pedicled on temporalis muscle flap: a new alternative approach. *J Craniofac Surg* 2013; 24: 1399-402.
20. Watzak G, Tepper G, Zechner W, Monov G, Busenlechner D, Watzek G. Bony press-fit closure of oro-antral fistulas: a technique for pre-sinus lift repair and secondary closure. *J Oral Maxillofac Surg* 2005; 63: 1288-94.
21. Er N, Tuncer HY, Karaca C, Copuroglu S. Treatment of oroantral fistulas using bony press-fit technique. *J Oral Maxillofac Surg* 2013; 71: 659-66.
22. Isler SC, Demircan S, Cansiz E. Closure of oroantral fistula using auricular cartilage: a new method to repair an oroantral fistula. *Br J Oral Maxillofac Surg* 2011; 49: 86-7.
23. Cottam JR, Jensen OT, Beatty L, Ringeman J. Closure of 1.5-cm alveolar oral antral fistula with intra-alveolar sinus membrane elevation and bone morphogenetic protein-2/ collagen graft followed by dental implant restoration: case report. *Int J Oral Maxillofac Implants* 2013; 28: 277-82.