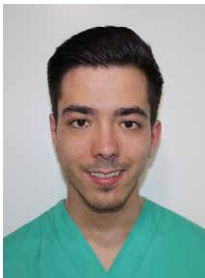



## CASO CLÍNICO

# REHABILITACIÓN DE ATROFIA POSTERIOR DEL MAXILAR CON INJERTO DE CALOTA CRANEAL. A PROPÓSITO DE UN CASO

Martínez Puga, M. Martínez Silva, J.J. Fernández Cáliz, F. Martínez-González, J.M. Barona Dorado, C. Rehabilitación de atrofia posterior del maxilar con injerto de calota craneal. A propósito de un caso. *Cient. Dent.* 2019; 16; 2; 143-148



**Martínez Puga, Martín**  
Odontólogo. Máster en Cirugía Bucal e Implantología. Hospital Virgen de la Paloma de Madrid

**Martínez Silva, Juan José**  
Médico Estomatólogo. Práctica privada en Ourense

**Fernández Cáliz, Fernando**  
Profesor Asociado de Cirugía Bucal. Facultad Odontología. Universidad Complutense de Madrid

**Martínez-González, José M<sup>a</sup>**  
Profesor Titular de Cirugía Maxilofacial. Facultad Odontología. Universidad Complutense de Madrid

**Barona Dorado, Cristina**  
Profesora Contratado Doctor. Facultad Odontología. Universidad Complutense de Madrid

### Indexada en / Indexed in:

- IME
- IBECs
- LATINDEX
- GOOGLE ACADÉMICO

### Correspondencia:

Martín Martínez Puga  
C/ Mira el sol N°9 · B, 28005, Madrid  
martin.m.p.mm@gmail.com  
678929840

Fecha de recepción: 4 de marzo de 2019.  
Fecha de aceptación para su publicación:  
20 de junio de 2019.

## RESUMEN

**Introducción.** La falta de volumen óseo en el maxilar es un hallazgo habitual en los pacientes que presentan pérdidas dentarias de larga duración. En la actualidad el uso de implantes es la opción más demandada para su rehabilitación, pero para ello son necesarias unas magnitudes mínimas y en los casos que no se presenten, habrá que realizar técnicas de regeneración ósea para que el tratamiento sea viable.

**Caso clínico.** Paciente varón de 58 años de edad que acudió a Servicio de Cirugía Bucal e Implantología del Hospital Virgen de la Paloma de Madrid. Fue diagnosticado hace 7 años de enfermedad periodontal crónica del adulto; tras un periodo de abandono, regresó para la valoración de una rehabilitación completa superior. Se realizó una minuciosa exploración intraoral. Como pruebas complementarias se realizaron una radiografía panorámica y, posteriormente, un estudio tomográfico, donde se observó un insuficiente volumen óseo para el tratamiento implantológico, por lo que se planificó realizar una elevación sinusal bilateral mediante ventana con un injerto autógeno de calota combinado con plasma rico en plaquetas.

**Conclusiones.** El tratamiento de elevación sinusal mediante ventana con injerto de calota es una opción a tener en cuenta para la rehabilitación impantológica de la arcada superior.

## PALABRAS CLAVE

Maxilar atrófico; Injertos autólogos; Elevación seno maxilar; Injerto calota craneal.

## REHABILITATION OF POSTERIOR MAXILLARY ATROPHY WITH CALVARIAL GRAFT. CASE REPORT

## ABSTRACT

**Introduction.** The lack of maxilla bone volume makes the implant treatment difficult. In order to make the implant rehabilitation possible a certain height is required, which is not enough in this particular case. Therefore a regular sinus lift with lateral approach. Currently, the use of implants is the most demanded option for rehabilitation, but for this minimum magnitudes are necessary and in cases that do not occur, bone regeneration techniques must be performed in order for the treatment to be viable.

**Clinical case.** Male 65 years old patient, arrived at the Oral Surgery service at the Virgen de la Paloma Hospital. No medical or family record of interest. Diagnosed seven years ago with a periodontal chronic disease. After a period of not taking care of it, he returned a few months ago with severe tooth mobility and bone loss, for a full rehabilitation valuation. A meticulous oral inspection was performed. As additional tests, a panoramic radiograph was performed as well as a tomographic test. As a result it was confirmed that the maxilla bone volume was not enough to develop any implant treatment. Therefore it was decided to perform a bilateral sinus lift via a calvarial graft mixed with platelet-rich plasma at in hospital environment.

**Conclusion.** The sinus lift treatment via craneal calvarial graft combined with platelet-rich plasma is an option to keep in mind for the full implant rehabilitation of the upper dental arch.

## KEY WORDS

Maxillary atrophy; Autologous graft; Sinus lift; Calvarial graft

## INTRODUCCIÓN

La falta de volumen óseo en el maxilar es un hallazgo habitual en los pacientes que han sufrido pérdidas dentarias por distintas causas, como las exodoncias dentales, enfermedad periodontal o traumatismos<sup>1-3</sup>.

Actualmente, muchos autores<sup>2,4,5</sup> estiman que para la rehabilitación maxilar mediante implantes es necesario que exista una altura y una anchura mínima; esto a menudo se ve comprometido por la reabsorción de la cresta alveolar<sup>2,5</sup>, como consecuencia es necesario la realización de técnicas de regeneración ósea.

Existen diversos tipos de injertos que se pueden clasificar en función de su origen y sus características<sup>5,6</sup>, los injertos autógenos son considerados por la mayoría de autores el "gold estándar"<sup>6-8</sup>.

Se han reseñado en la literatura, numerosas zonas del organismo de donde se puede obtener injerto de hueso, zonas extraorales (cresta iliaca, tibia, costillas y calota craneal) e intraorales (sínfisis mentoniana y rama mandibular)<sup>4,7,9,10</sup>.

Estos injertos, presentan diferentes características: origen embriológico (endocodral o membranosos), tipo de hueso (cortical o esponjoso) y arquitectura ósea (forma, grosor y curvatura)<sup>2,3,4,7</sup>.

El objetivo de la presente publicación ha sido valorar la eficacia del injerto de calota craneal combinado con PRP (plasma rico en plaquetas) en el tratamiento de la atrofia de la atrofia posterior del maxilar.

## CASO CLÍNICO

Se presenta el caso clínico de un paciente de 58 años de edad que acudió al Servicio de Cirugía Bucal e Implantología del Hospital Virgen de la Paloma de Madrid para valorar la rehabilitación protésica del maxilar. No presentaba antecedentes familiares ni médicos de interés.

El paciente fue diagnosticado, en su primera visita al hospital, de una enfermedad periodontal crónica del adulto en estado avanzado de la que en su momento, recibió tratamiento.

Tras una fase de abandono, regresó al hospital siete años más tarde, y después de una minuciosa exploración intraoral se pudo observar gran movilidad dentaria, diastemas y numerosos focos supurativos. Se le realizó una ortopantomografía (Figura 1), donde se pudo percibir gran pérdida ósea generalizada. Posteriormente, se decidió realizar un TAC (Tomografía Axial Computerizada) para una evaluación más completa y conocer de forma más precisa la altura y anchura ósea que presentaban los sectores laterales del maxilar (Figura 2). Así se confirmó la impresión diagnóstica previa, observándose una insuficiente altura en los sectores posterolaterales del maxilar.

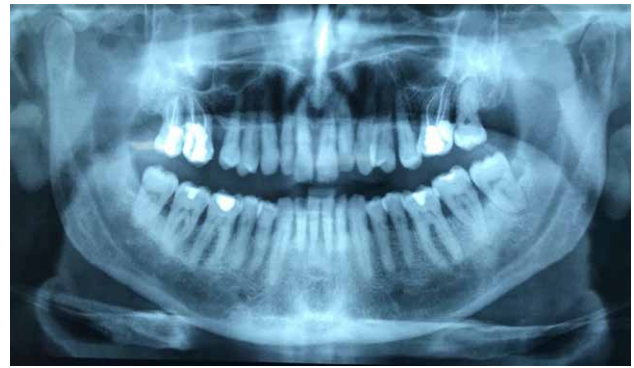

Figura 1. Radiografía panorámica.

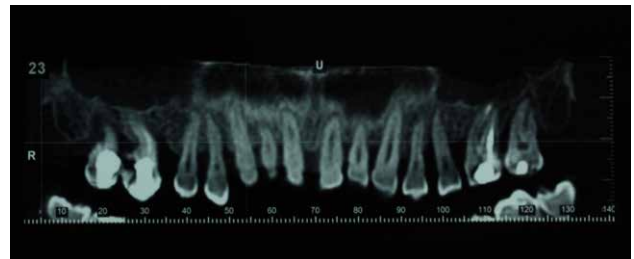

Figura 2. Corte tomográfico del maxilar del paciente.

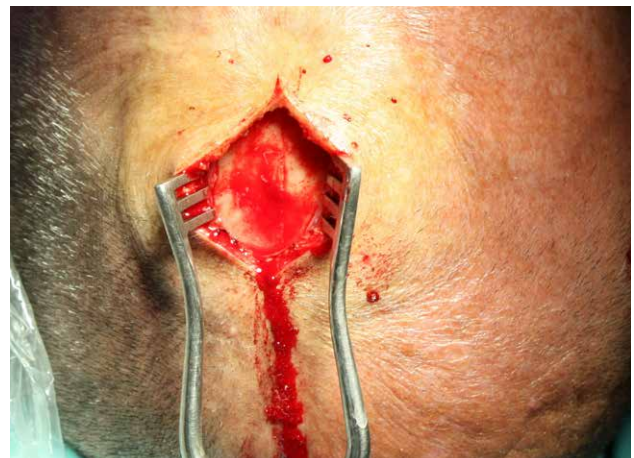

Figura 3. Zona donante en el momento de obtención del injerto.

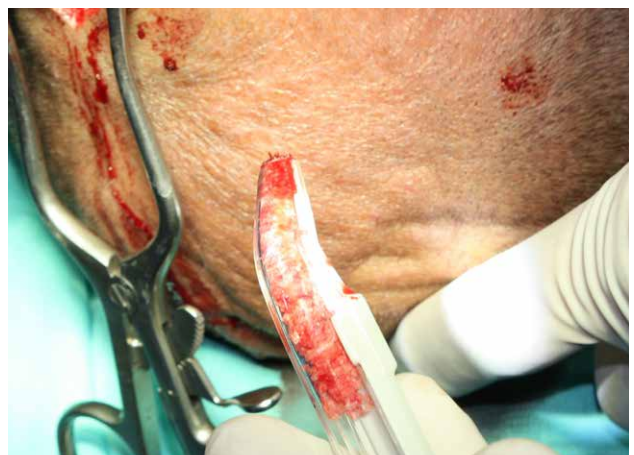

Figura 4. Detalle del injerto particulado en el self scraper.



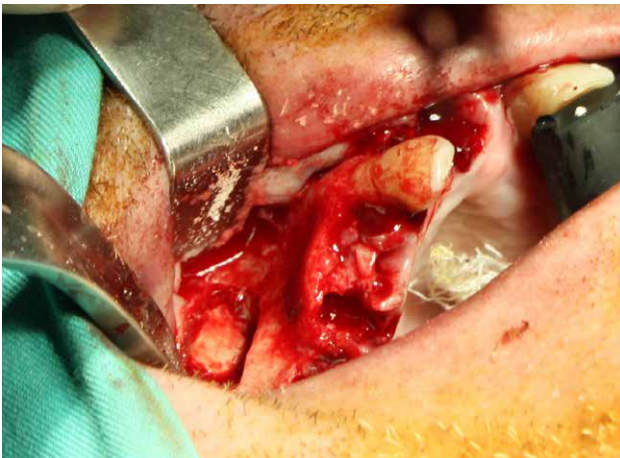

Figura 5. Seno maxilar derecho preparado para la colocación del injerto.

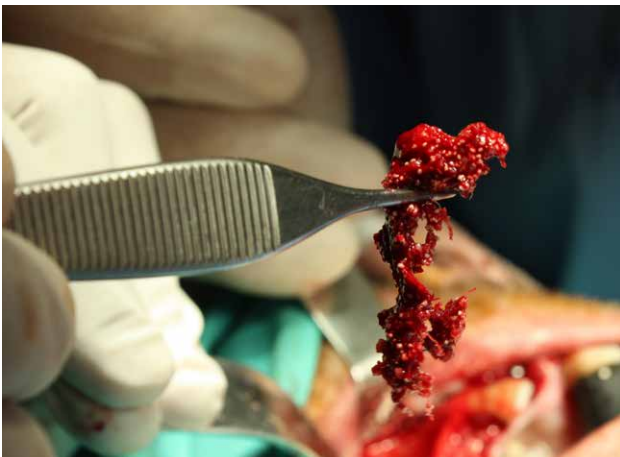

Figura 6. Detalle injerto mezclado con PRP.

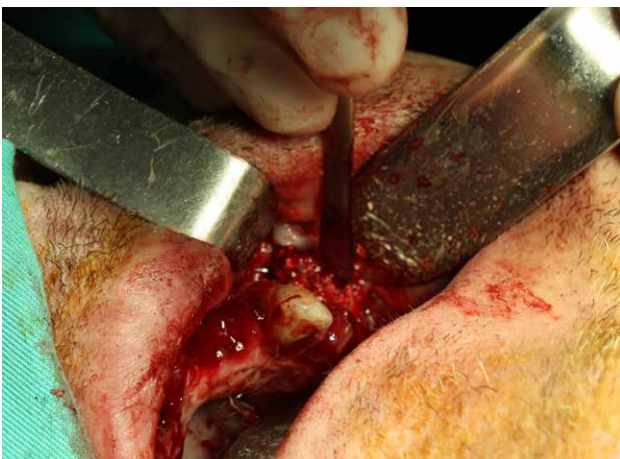


Figura 7. Seno maxilar izquierdo durante colocación de injerto.

Tras una valoración minuciosa del caso y plantearle las distintas posibilidades al paciente, el plan de tratamiento consistió en realizar la exodoncia de toda la arcada superior excepto los caninos, y una cirugía de elevación bilateral de seno maxilar tomando como injerto, hueso autólogo

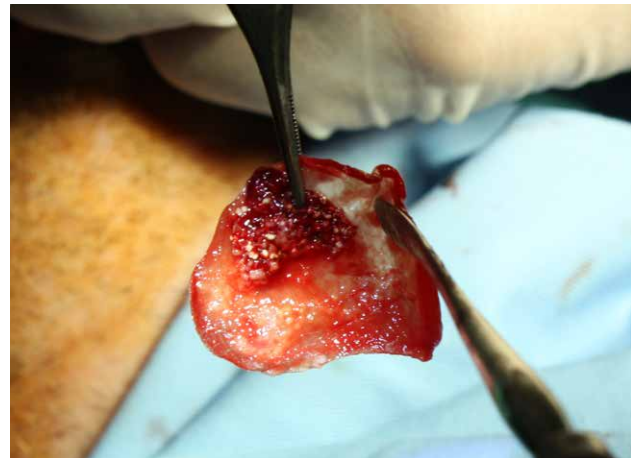


Figura 8. Membrana de fibrina utilizada en la elevación sinusal.

de calota craneal y simultáneamente la inserción de ocho implantes post-extracción.

Como pruebas complementarias previas a la intervención se realizó una analítica ordinaria con factores de coagulación, un electrocardiograma y una placa de tórax y se obtuvo en consentimiento informado.

La cirugía se llevó a cabo en ámbito hospitalario bajo anestesia local y sedación intravenosa, coordinada por un anestesista. También se le administró de forma intraoperatoria amoxicilina y dexametasona vía endovenosa.

La intervención transcurrió sin complicaciones. En un primer tiempo quirúrgico se tomó el injerto de la calota craneal, mediante un fibroscopio para tener óptima visión del campo con una mínima herida y self-scraper para la toma del mismo mediante cepillado óseo (Figuras 3, 4). Este, se combinó con plasma rico en plaquetas y se llevó a la zona receptora en ambos senos maxilares, que se habían preparado previamente mediante osteotomía en forma de ventana y elevando la membrana de Schneider (Figuras 5, 6 y 7).

Seguidamente se colocaron ocho implantes en los que se midió la estabilidad primaria mediante un resonador de frecuencia, también se injertaron las discrepancias alveolares alrededor de los implantes y se finalizó con la colocación de una membrana de fibrina y la sutura de las zonas quirúrgicas con monofilamento de 5 ceros (Figura 8).

En el caso de la zona donante, se aseguró mediante el fibroscopio la ausencia de esquirlas óseas, así como irregularidades en la calota tras la toma del injerto. Tras ello se procedió al cierre de la herida mediante grapas quirúrgicas.

El paciente acudió siete días tras la cirugía a revisión, presentando en el postoperatorio la aparición de ligeras molestias, inflamación, hematomas subcutáneos, así como la presencia de trismo. A los quince se retiró la sutura intraoral y las grapas posicionadas para cerrar la zona donante.

Se citó al paciente un mes después de la cirugía para una primera valoración del estado de los implantes, momento

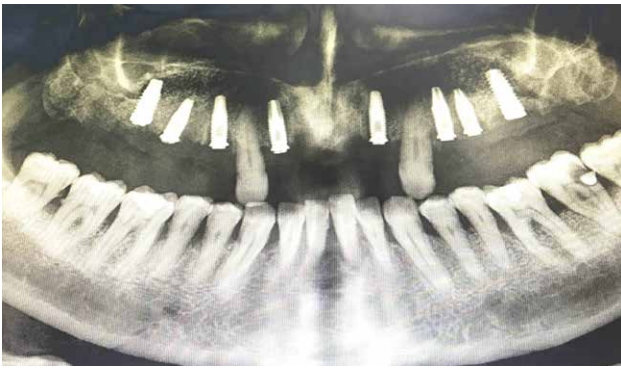

Figura 9. Rx panorámica siete días después de la cirugía.

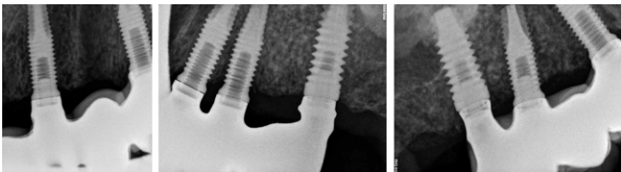


Figura 10. Rx periapical el día de la carga de los implantes.

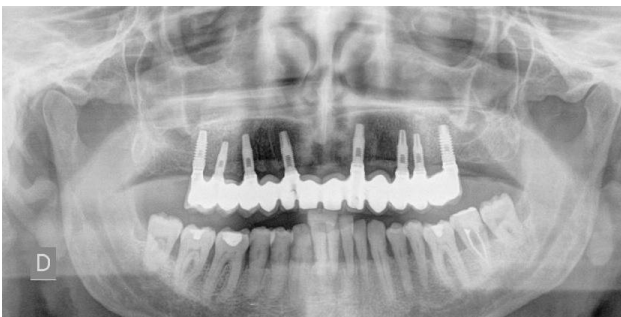

Figura 11. Rx panorámica 1 año después de la carga de los implantes.

en el que se colocó una prótesis parcial removible estabilizada en los caninos. Después de tres meses de la cirugía se citó al paciente para comenzar la realización de la prótesis fija implantosoportada; se le realizó una radiografía de control en la que se seguía observando un correcto estado de los implantes (Figura 9).

Cuatro meses después de la cirugía, se realizó la carga de los implantes donde se comprobó con el resonador de frecuencia que las cifras de estabilidad presentada eran mejores a las obtenidas el día de la inserción de los implantes (Figura 10). Un año después de la carga, el paciente acudió a revisión presentando una correcta osificación de los implantes (Figura 11).

## DISCUSIÓN

Estudios como el de Crespi y cols.,<sup>11</sup> en el que se compara el injerto de cresta iliaca con el de calota craneal para su utilización en la técnica de ventana lateral para la elevación del seno maxilar, se observó que la reabsorción del injerto a los seis meses y, por consiguiente, el porcentaje

de volumen de hueso formado presentó unos valores similares en ambos grupos<sup>11</sup>.

Las ventajas de la utilización de calota craneal como zona donante son una menor reabsorción del hueso membranoso y una revascularización más rápida<sup>12</sup> en comparación con el hueso endocondral presente en otros injertos autólogos<sup>2,4,11,13,14</sup>.

La principal desventaja de la calota craneal es la gran dureza y poca flexibilidad del injerto debido a su gran componente cortical. Aunque están descritas complicaciones como hematoma epidural, fístula de líquido cefalorraquídeo, así como afectación cerebral, éstas son muy poco frecuentes con el uso self-scrapec<sup>®2-4</sup>. Estas complicaciones son escasas cuando se realiza una técnica cuidadosa, por este motivo el autoinjerto de calota craneal es considerado actualmente de primera elección por muchos autores<sup>8,11,13-16</sup> para las rehabilitaciones implantológicas.

Existen otros estudios previos<sup>13,14</sup> en los que este tipo de injerto mantenía una alta tasa de remodelación ósea, una gran presencia de osteoblastos, así como la reabsorción ósea a largo plazo era mínima y los implantes presentan una supervivencia muy alta a la par que satisfactoria.

Pese a que los injertos autólogos extraorales son grandes zonas donantes y poseen grandes ventajas, presentan la necesidad de una técnica quirúrgica más compleja que los intraorales, sin obviar que también estas técnicas presentan mayor morbilidad y complicaciones. Esto ha llevado a que se desarrollen una serie de sustitutos óseos como la hidroxiapatita bovina, los fosfatos de calcio o los vidrios bioactivos<sup>5,6</sup> para utilizarlos en combinación con el hueso autólogo intraoral. Putters y cols.,<sup>17</sup> realizaron un estudio en 2015, analizando las complicaciones y la morbilidad de la zona donadora del injerto de calota craneal, siendo estas mínimas.

En el caso de la elevación de seno maxilar, existen varias revisiones y metanálisis<sup>18,19</sup> así como diversos estudios<sup>20-22</sup> en los que se comparan los sustitutos óseos combinados con el hueso autógeno intraoral y sin combinar, y no se ha podido establecer la superioridad de ninguno para la realización de esta técnica<sup>18-22</sup>. Por lo tanto, el hueso autógeno continua siendo el "gold estándar" debido a que, como afirma Giannoudis y cols.,<sup>6</sup> en 2005 es el único que presenta las tres características que puede presentar un injerto óseo: oestogénesis, osteoinducción y osteoconducción<sup>7</sup>.

La bibliografía que analiza la supervivencia del injerto de calota craneal en tratamiento de regeneración ósea para rehabilitación implantosoportada presenta una tasa de éxito que va desde el 94,52 hasta el 100%. Ésta analiza desde el momento de la realización de la toma y colocación del injerto hasta el de la cirugía de colocación de los implantes y su posterior rehabilitación (Tabla).

## TABLA. BIBLIOGRAFÍA SOBRE LA SUPERVIVENCIA DEL INJERTO DE CALOTA CRANEAL UTILIZADO EN CIRUGÍA.

Autor	Nº Pacientes	Nº intervenciones	% Éxito del injerto	Nª Implantes	Espera hasta inserción de IOI (Implante Osteointegrado)	% Éxito implantes
Iturriaga y cols., <sup>13</sup>	58	79	97,4%	223	3-11 meses	100%
Iizuka y cols., <sup>14</sup>	13	7	100%	43	3-6 meses	90%
Gleizal y cols., <sup>8</sup>	73	69	94,52%	291	4-5 meses	99,3%
Chipasco y cols., <sup>15</sup>	6	6	100%	23	5-8 meses	97,8%
Picco y cols., <sup>3</sup>	1	1	100%	2	8 meses	100%
Bastos y cols., <sup>16</sup>	1	1	100%	8	6 meses	100%

## CONCLUSIÓN

La rehabilitación implantológica del maxilar atrófico es uno de los retos en la actualidad, en el cual el uso de hueso autógeno de la calota craneal en la técnica de elevación sinusal es una opción a tener en cuenta; en primer lugar, porque los injertos autógenos siguen siendo el "gold standard" en las técnicas regenerativas y, en

segundo lugar, porque la calota craneal es un hueso de origen membranoso como el presente en la cavidad oral; por tanto, tendrá una reabsorción mínima y una rápida revascularización, así como una gran disponibilidad ósea donante.



## BIBLIOGRAFÍA

1. Pareja M, Ascarza A. Fosfato tricálcico beta como biomaterial de injertos óseos. *Kiru* 2007;4 (1): 29-32.
2. Modelo Pérez A, Rendón Infante I, Budiño Carbonero SM. Reconstrucción alveolar de maxilar atrófico con injerto de calota craneal. A propósito de dos casos. *Av Periodon Implantol* 2009; 21 (3): 141-4.
3. Picco D, López M, Herrera. Reconstrucción maxilar con injerto de calota e implantes dentales. *Revista ADM* 2001; 58 (6): 229-32.
4. Restoy-Lozano A, Dominguez-Mompell J, Infante-Cossio P, Lara-Chao J, Lopez-Pizarro V. Calvarial bone grafting for three-dimensional reconstruction of severe maxillary defects: A case series. *Int J Oral Maxillofac Implants* 2015; 30 (4): 880-90.
5. Muñoz Corcuera M, Trullenque Eriksson A. Comparación entre distintos sustitutos óseos utilizados para procedimientos de elevación de seno maxilar previo a la colocación de implantes dentales. *Av Periodon Implantol* 2008; 20 (3): 155-64.
6. Giannoudis P, Dinopoulos H, Tsiroidis E. Bone substitutes: An update. *Int J Care Injured* 2005; 36: 20-7.
7. Sakkas A, Wilde F, Heufelder M, Winter K, Schramm A. Autogenous bone grafts in oral implantology – is it still a “gold standard”? A consecutive review of 279 patients with 456 clinical procedures. *Int J Implant Dent* 2017; 3 (1): 1-17.
8. Gleizal AM, Beziat JI. Maxillary and mandibular reconstruction using biocortical calvarial bone grafts: a retrospective study of 122 reconstructions in 73 patients. *Plast Reconstr Surg* 2007; 119 (2): 542-8.
9. Collins TA, Collins TA, Brown GK, Johnson N, Massey JA, Nunn BD. Team management of atrophic edentulism with autogenous inlay, veneer, and split grafts and endosseous implants: Case reports. *Quintessence Int* 1995; 26 (2): 79-93.
10. Li KK, Stephens WI, Gliklich R. Reconstruction of severely atrophic edentulous maxilla using Le Fort I osteotomy with simultaneous bone graft and implant placement. *J oral Maxillofac Surg* 1996; 54(5): 542-6.
11. Crespi R, Vinci R, Capparè P, Gherlone E, Romanos GE. Calvarial versus iliac crest for autologous bone graft material for a sinus lift procedure: a histomorphometric study. *Int J Oral Maxillofac Implants* 2007; 22 (4): 527-32.
12. Sullivan WG, Szwajkun PR. Revascularization of cranial versus iliac crest bone grafts in the rat. *Plast Reconstr Surg* 1991; 87 (6): 1105-9.
13. Iturriaga MTM, Ruiz CCC. Maxillary sinus reconstruction with calvarium bone grafts and endosseous implant. *J Oral Maxillofac Surg* 2004; 62( 3) :344-34.
14. Iizuka T, Smolka W, Hallermann W, Merickske-Stern R. Extensive augmentation of the alveolar ridge using autogenous calvarial split bone grafts for dental rehabilitation. *Clin Oral Implants Res* 2004; 15 (1): 607-15.
15. Chiapasco M, Gatti C, Gatti F. Immediate loading of dental implants placed in severely resorbed edentulous mandibles reconstructed with autogenous calvarial grafts. *Clin Oral Impl Res* 2007; 18 (1): 13-20.
16. Bastos AS, Spin-Neto R, Conte-Neto N, Galina K, Boeck-Neto RJ, Marcantonio C, Marcantonio E, Marcantonio E Jr. Calvarial autogenous bone graft for maxillary ridge and sinus reconstruction for rehabilitation with dental implants. *J Oral Implantol* 2014; 40 (4): 469-78.
17. Putters TF, Schortinghuis J, Vissink A, Raghoobar GM. A prospective study on the morbidity resulting from calvarial bone harvesting for intraoral reconstruction. *Int J Oral Maxillofac Surg* 2015; 44 (1): 513-7.
18. Chavda S, Levin L. Human Studies of vertical and horizontal alveolar ridge augmentation comparing different types of bone graft materials: A systematic review. *J Oral Implantol* 2018; 44 (1): 74-84.
19. T. Starch-Jensen T, Aludden H, Hallman M, Dahlin C, Christensen E, Mordenfeld A. A systematic review and metaanalysis of long-term studies (five or more years) assessing maxillary sinus floor augmentation. *Int J Oral Maxillofac Surg* 2018; 47 (1): 103-16.
20. Szabó G, Huys L, Coulthard P, Maiorana C, Garagiola U, Barabás J, Németh Z, Hrabák K, Suba Z. A prospective multicenter randomized clinical trial of autogenous bone versus beta-tricalcium phosphate graft alone for bilateral sinus elevation: histologic and histomorphometric evaluation. *Int J Oral Maxillofac Implants* 2005; 20 (3): 371-81.
21. Hallman M, Hedin M, Sennerby L, Lundgren S. A prospective 1-year clinical and radiographic study of implants placed after maxillary sinus floor augmentation with bovine hydroxyapatite and autogenous bone. *J Oral Maxillofac Surg* 2002; 60 (3): 277-84.
22. Hallman M, Sennerby L, Lundgren S. A clinical and histologic evaluation of implant integration in the posterior maxilla after sinus floor augmentation with autogenous bone, bovine hydroxyapatite, or a 20:80 mixture. *Int J Oral Maxillofac Implants* 2002; 17 (5): 635-43.