



caso
CLÍNICO



Rubio Ramírez, Lourdes
Especialista Universitaria en Medicina Oral por la Universidad Complutense de Madrid, (UCM). Profesora colaboradora del Título de Especialista en Medicina Oral de la UCM. Práctica Privada en Periodoncia en Ciudad Real.

Serrano Sánchez-Rey, Ma^a Cristina

Magister en Periodoncia por la Universidad Complutense de Madrid, (UCM). Profesora colaboradora del Máster de Periodoncia de la UCM. Práctica privada en Periodoncia e Implantes en Ciudad Real.

López-Pintor Muñoz, Rosa M^a
Profesora Asociada. Departamento de Estomatología III. Facultad de Odontología. Universidad Complutense de Madrid, (UCM).

De Arriba de la Fuente, Lorenzo

Médico estomatólogo. Especialista en Periodoncia. Profesor Asociado. Departamento de Estomatología III. Facultad de Odontología. Universidad Complutense de Madrid, (UCM).

Indexada en / Indexed in:

- IME
- IBECS
- LATINDEX
- GOOGLE ACADÉMICO

Correspondencia:

Lourdes Rubio Ramírez
C/ Ramón y Cajal 3 2^oA
13001 Ciudad Real.
lrubioramirez@hotmail.com
Tel. 926 256 459

Fecha de recepción: 14 de marzo de 2017.
Fecha de aceptación para su publicación:
14 de junio de 2017.

OSTEONECROSIS MAXILAR POR DENOSUMAB: A PROPÓSITO DE UN CASO

Rubio Ramírez L, Serrano Sánchez-Rey MC, López-Pintor Muñoz RM, De Arriba de la Fuente L. Osteonecrosis maxilar por Denosumab: a propósito de un caso. *Cient. Dent.* 2017; 14; 2; 129-134

RESUMEN

La osteonecrosis de los maxilares (ONM) inducida por fármacos antirresortivos, principalmente los bifosfonatos (BF), está ampliamente descrita en la literatura científica. En los últimos años se han publicado algunos casos de ONM inducidas por otros medicamentos antirresortivos como Denosumab, Bevacizumab y Sunitinib utilizados en pacientes oncológicos. Denosumab es un anticuerpo monoclonal que se utiliza en el tratamiento de la osteoporosis y en la prevención de fracturas tras el tratamiento de algunos tipos de cáncer.

En este artículo, presentamos el caso de una paciente que desarrolló ONM. La paciente tenía enfermedad periodontal y osteoporosis, que había sido tratada durante años con Alendronato (bifosfonato oral) y actualmente con Denosumab. Además, era portadora de una prótesis removible mal adaptada. En el presente trabajo se discute el riesgo de ONM asociada a estos fármacos, y la posible influencia en su aparición de ciertos factores a nivel local, así como las medidas preventivas y terapéuticas que se deberán adoptar en estos casos.

PALABRAS CLAVE

Osteonecrosis maxilar; Denosumab; Bifosfonatos orales; Osteoporosis.

OSTENEOCROSIS OF THE JAW FOR DENOSUMAB: REPORT OF A CASE

ABSTRACT

Osteonecrosis of the jaw (ONJ) induced by antiresorptive drugs, mainly bisphosphonates (BF), is widely described in the scientific literature. In recent years, there have been reports of ONJ induced by other antiresorptive drugs such as Denosumab, Bevacizumab and Sunitinib used in cancer patients. Denosumab is a monoclonal antibody that is used in the treatment of osteoporosis and in the prevention of fractures following the treatment of some types of cancer.

In this article, we present the case of a patient who developed ONJ. The patient had periodontal disease and osteoporosis, which had been treated for years with Alendronate (oral bisphosphonate) and currently with Denosumab. In addition, she had a poorly adapted removable prosthesis. This work discusses the risk of ONJ associated with these drugs, and the possible influence on their occurrence of certain factors at the local level, as well as the preventive and therapeutic measures that should be adopted in these cases.

KEY WORDS

Osteneocrosis of the jaw; Denosumab; Oral bisphosphonates; Osteoporosis.

INTRODUCCIÓN

La osteonecrosis de los maxilares (ONM), es una entidad clínica asociada a una alteración del aporte sanguíneo o a una inhibición de la osteogénesis del hueso e incremento de la apoptosis de los osteocitos. Esto implica la presencia de lesiones mandibulares o maxilares ulceradas con exposición de hueso necrótico. La ONM se ha asociado a enfermedades como el lupus, la anemia de células falciformes y la enfermedad de Caisson. También se ha asociado su aparición al uso de algunos fármacos como los corticoides y los bifosfonatos y al tratamiento con radioterapia de cabeza y cuello¹⁻⁸.

En la actualidad se han descrito casos de ONM provocadas por el uso de nuevos fármacos antirresortivos como Denosumab, Bevacizumab y Sunitinib^{2,5}. Denosumab (Prolia®) es un fármaco autorizado desde 2010 por la Agencia Europea del Medicamento. Se utiliza para el tratamiento de la osteoporosis en mujeres posmenopáusicas con riesgo elevado de fracturas y para el tratamiento de la pérdida ósea asociada al tratamiento con supresión hormonal en hombres con cáncer de próstata y mujeres con cáncer de mama tratadas con inhibidores de la aromatasas. Denosumab es un anticuerpo monoclonal humano (IgG2) que, debido a su mecanismo de acción, conduce a la inhibición de la formación, función y supervivencia de los osteoclastos, lo que provoca a su vez una disminución de la reabsorción ósea en el hueso cortical y trabecular. De esta manera, actúa, incrementando por un lado la densidad mineral, pero por otro reduce la capacidad de remodelado óseo o *turnover* óseo⁹.

Evaluar la eficacia y seguridad del Denosumab a largo plazo es importante cuando se emplea para el tratamiento de la osteoporosis, puesto que se trata de una enfermedad crónica que requerirá tratamientos largos. Aunque no existen muchos estudios, en algunos de ellos se analizan estas complicaciones a largo plazo entre las que se encuentra una mayor aparición de casos de ONM en el grupo tratado con Denosumab en comparación con el grupo control¹⁰.

En cualquier caso, el hecho de que se haya descrito la aparición de esas complicaciones, hace que se equipare su manejo y consideraciones a las de los bifosfonatos.

CASO CLÍNICO

Presentamos el caso de una paciente de 63 años, no fumadora, con osteoporosis (tratada inicialmente con bifosfonatos orales y actualmente con Denosumab) y sin ninguna otra patología sistémica, que acudió a la consulta por presentar una úlcera en el reborde alveolar inferior derecho de dos meses de evolución que le causaba dolor.

Desde el año 2006 la paciente recibía Alendronato 70 mg, 1 vez/semana, como tratamiento para la osteoporosis. En 2013 le suspenden el tratamiento con el bifosfonato oral y tras un año sin medicación, en 2014 el reumatólogo decide iniciar el tratamiento con Denosumab (Prolia®), 60 mg vía subcutánea, cada 6 meses. Tras la primera inyección y pasados dos meses, la paciente acude a la consulta por dolor mandibular asociado

a la aparición de una úlcera en la superficie lingual del reborde alveolar inferior derecho.

La paciente había sido tratada de enfermedad periodontal en 2008 y controlada posteriormente con mantenimientos periodontales cada 6 meses. Su control de placa es óptimo y no presenta ninguna otra patología oral. Es portadora desde hace 8 años de una prótesis removible inferior con deficiente ajuste y adaptación, la paciente ha mostrado de forma reiterada su reticencia a cambiarla, a pesar del consejo profesional.

A la exploración intraoral se observa en la zona lingual del reborde alveolar inferior una úlcera rodeada de un halo eritematoso, con un tamaño de 6 mm de diámetro (Figura 1), con exposición ósea. La lesión coincidía con el área de apoyo de la prótesis removible inferior. Unos milímetros más coronal a la ulceración, en el área cercana al triángulo retromolar, detectamos la presencia de dos fístulas por la que se aprecia la salida de un exudado purulento.

Como medida terapéutica, además de insistir en la necesidad de mantener una adecuada higiene oral, a la paciente se le prescribió Augmentine Plus® (1000/62,5 mg), 2 comprimidos, 2 veces/día durante 10 días y clorhexidina 0,12% cada 12 horas durante 15 días. Además se le insistió en no utilizar la prótesis removible para evitar el traumatismo local, y fue remitida

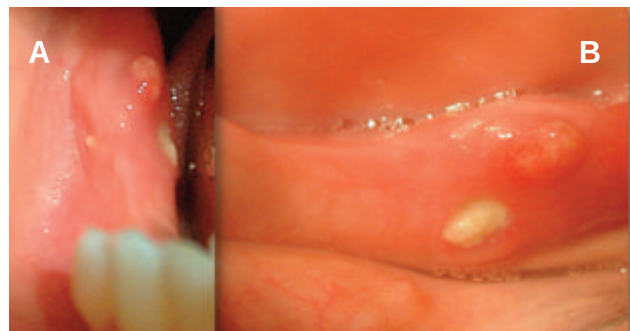

Figura 1. Imágenes iniciales. a) La imagen de la izquierda muestra visión frontal del reborde alveolar inferior derecho. Se aprecia ulceración en cara interna del mismo y presencia de dos fístulas, una distal a la úlcera y la otra en la superficie vestibular. b) Imagen de la derecha, visión coronal de la úlcera y fístula distal.

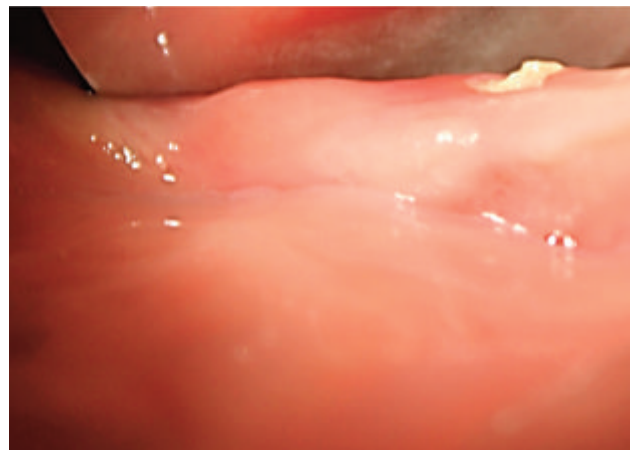


Figura 2. Imagen vista desde coronal al mes. Observamos ulceración en la cara interna de la mandíbula, las fístulas han desaparecido.

a su reumatólogo para que valorara la posible suspensión del tratamiento con Denosumab.

Se revisó a la paciente quince días después, observando una reducción del tamaño de la úlcera pero la fístula todavía estaba presente, por lo que se decidió prolongar la utilización del colutorio con clorhexidina. Al mes la paciente acudió de nuevo a revisión, se observó como la fístula había desaparecido, pero la exposición ósea había aumentado (Figuras 2 y 3).

Se solicitó una Tomografía Axial Computerizada (TAC) mandibular observándose imágenes con cierta rarefacción ósea en el cuerpo mandibular. En algún caso era posible distinguir áreas de osteocondensación rodeadas de otras radiotransparentes (Figura 4).

Debido a las manifestaciones clínicas como la aparición de la úlcera con exposición ósea, el exudado purulento y las alteraciones radiográficas, así como los antecedentes del tratamiento farmacológico, se sospechó una posible ONM, asociada al tratamiento para la osteoporosis.

La paciente fue remitida al Servicio de Cirugía Maxilofacial del Hospital General de Ciudad Real, donde le realizaron un legrado y extirpación del secuestro óseo junto con la aplicación de medidas antisépticas locales. Se revisó a la paciente pasado

un mes de la cirugía, observando a la exploración una adecuada cicatrización de la zona (Figura 5).

En la actualidad la paciente no ha vuelto a tener recidiva de la lesión, se le sustituyó su antigua prótesis por otra correctamente adaptada y, aunque continúa con sus revisiones, de momento su reumatólogo no ha considerado conveniente reiniciar el tratamiento con ningún fármaco antirresortivo.

DISCUSIÓN

La ONM es una alteración ósea que se puede observar en pacientes tratados con radioterapia o con diversos fármacos antirresortivos empleados para controlar la osteoporosis. Aunque se desconoce con exactitud su etiología, se han identificado determinados factores de riesgo que favorecen su desarrollo: tratamiento previo con bisfosfonatos, edad avanzada, higiene bucal deficiente, procedimientos dentales (exodoncias y cirugía oral), utilización de prótesis removable, traumatismos orales, existencia de determinadas comorbilidades (por ejemplo: patologías orales preexistentes, anemia, coagulopatías, infecciones), hábito tabáquico y determinados tratamientos concomitantes (por ejemplo: quimioterapia, medicamentos biológicos antiangiogénicos, corticosteroides, radioterapia de cabeza y cuello)^{1,11}.

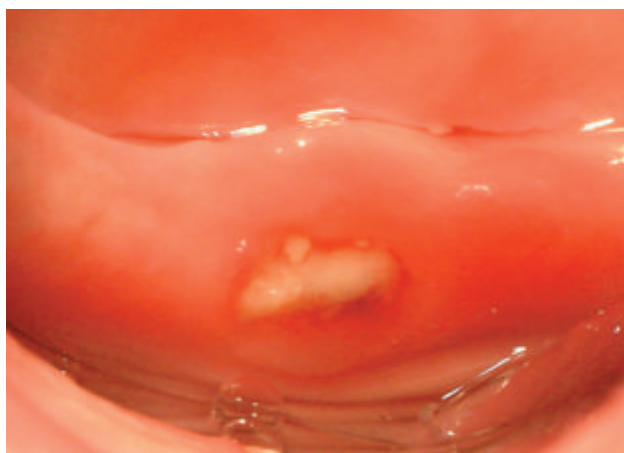


Figura 3. Imagen vista desde lingual al mes. Observamos ulceración con exposición ósea.

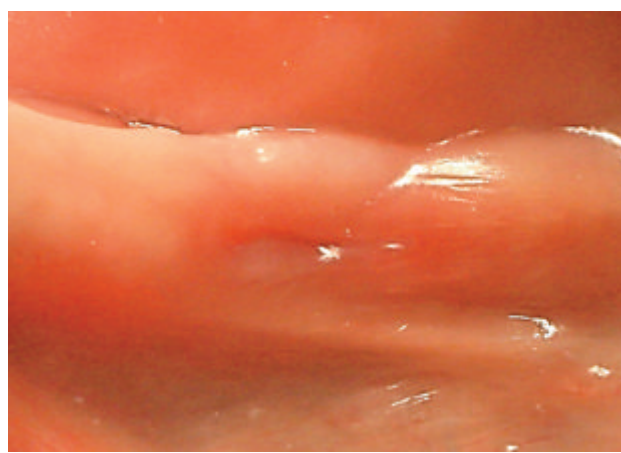


Figura 5. Imagen del reborde alveolar inferior derecho 6 meses después de aparecer la lesión, y un mes después de la intervención quirúrgica.

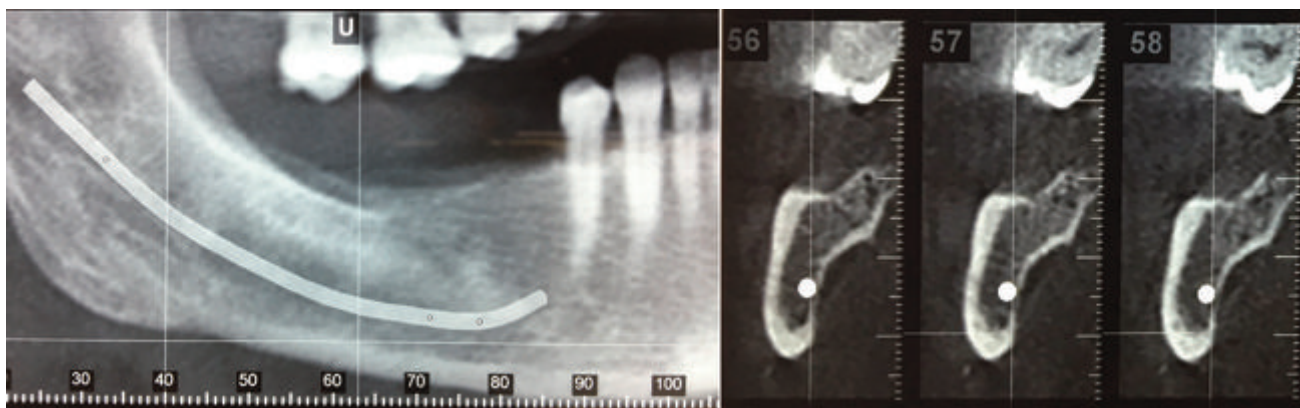


Figura 4. TAC mandibular. Imagen de la izquierda, corte frontal. Imagen de la derecha, corte sagital. Observamos cierta rarefacción ósea, áreas radiodensas y radiotransparentes.

Denosumab se ha convertido en una opción adecuada para el tratamiento de la osteoporosis, debido a que contribuye a un incremento constante de la densidad mineral ósea. Aun así, en la literatura se han descrito casos de ONM asociados con este fármaco. En una revisión realizada por Ramírez y cols.,² encontraron treinta y cinco artículos publicados entre 2007 y 2012, que relacionaban a los fármacos antirresortivos y anti-angiogénicos con el riesgo de aparición de ONM. De ellos, nueve relacionaban el Denosumab con la ONM²⁻⁵.

En una revisión posterior realizada por de Oliveira y cols.,¹² se llegó a la conclusión de que la mayor parte de los casos de ONM provocados por Denosumab se desarrollaban en mujeres, con una edad en torno a los 60 años, que estaban recibiendo el fármaco para el tratamiento de la osteoporosis (47%). La localización más frecuente para la aparición de la ONM fue la mandíbula¹².

Al igual que los bifosfonatos, el Denosumab es un fármaco antirresortivo, por lo que comparten mecanismos de acción similares. Denosumab es un anticuerpo monoclonal humano (IgG2) que se dirige y se une con gran afinidad y especificidad al RANKL (receptor activador del Factor Nuclear KB), impidiendo la activación de su receptor, RANK, en la superficie de los precursores de los osteoclastos y en los osteoclastos. Al impedir la interacción del RANKL/RANK se inhibe la formación, la función y la supervivencia de los osteoclastos, lo que a su vez provoca la disminución de la reabsorción ósea en el hueso trabecular y cortical. Por lo tanto, el Denosumab puede tener los mismos efectos adversos que los bifosfonatos, como se describe en la ficha técnica del medicamento y en la bibliografía anteriormente comentada²⁻⁵.

Aunque no existen muchos estudios evaluando el riesgo de ONM a largo plazo en pacientes tratados con Denosumab, en algunos estudios se considera similar a aquellos pacientes que toman bifosfonatos por vía oral, oscilando en un 0,09%-0,34%². Otros estudios señalan que si el único tratamiento para la osteoporosis es el Denosumab, con períodos cortos de administración, el riesgo de presentación de ONM es similar que en el grupo control, pero ese riesgo se incrementa al aumentar la duración del tratamiento¹⁰.

La paciente del caso expuesto había recibido durante 7 años un tratamiento previo con bifosfonatos orales (Alendronato, 70 mg/semana). El 88% de los casos de ONM asociados a bifosfonatos orales están relacionados con el consumo de Alendronato. En estos casos, el riesgo de ONM aumenta a partir de los 3 años de su consumo, pero se acorta ese período de tiempo cuando, además, su administración se asocia a otros fármacos que pueden estar involucrados en la etiopatogenia de la ONM⁷. Por otro lado, algunos autores exponen que el efecto de los bifosfonatos persiste durante bastante tiempo después de suspendida la administración del fármaco, y puede llegar en algunos casos hasta más de 10 años^{8,13,14}. Muchos de los casos descritos en la literatura de ONM asociados a Denosumab, habían recibido tratamiento con bifosfonatos previamente, durante un tiempo no inferior a 5 años^{15,16}. Por todo ello, el consumo de Alendronato en el caso aquí expuesto po-

dría ser considerado un factor etiológico más en el desarrollo de la ONM.

En la literatura sólo hemos encontrado un caso publicado de ONM provocado por la administración de Denosumab y bifosfonatos de forma simultánea, lo que podría indicar la existencia de una posible acción sinérgica entre ambos fármacos antirresortivos. Sería necesario realizar estudios científicos que demostraran esa relación sinérgica de ambos tratamientos cuando se administran simultáneamente¹⁷.

En la aparición de ONM relacionada con fármacos antirresortivos, se ha destacado la posible influencia de ciertos factores locales: extracciones dentales, mala higiene oral y prótesis mal adaptadas entre otros¹³. En este sentido, el caso descrito presentaba como factor de riesgo una prótesis removible inferior mal adaptada. Este hecho se relaciona con la posibilidad de provocar microtraumatismos reiterados en la mucosa alveolar, que puede favorecer el desarrollo de ONM en esta paciente. La participación en la etiopatogenia de la ONM producida por fármacos antirresortivos de la presencia de prótesis mal adaptadas ha sido previamente documentada en la literatura. Sopeck y cols.,¹⁵ en 2010 realizaron un estudio aleatorizado a doble ciego, en el cual 1026 pacientes fueron tratados con Denosumab y 1020 con ácido zoledrónico. En este trabajo, tras tres años recibiendo el tratamiento, el 2% de los pacientes tratados con Denosumab y el 1,4% de los tratados con bifosfonatos intravenosos desarrollaron ONM. En la mayoría de los casos, la causa etiológica asociada fue una prótesis mal adaptada (90% vs 75%), por lo que creemos oportuno revisar bien el ajuste de las prótesis dentales removibles de todos aquellos pacientes que vayan a comenzar o estén en tratamiento con estos fármacos^{13,15,18,19}.

Al igual que con los bifosfonatos, la mayor duración del tratamiento con Denosumab aumenta el riesgo de desarrollo de ONM¹³. Se ha observado que el riesgo de ONM durante el primer año de administración de Denosumab es del 0,5%, 1,1% a los 2 años y 1,3% a los 3 años²¹. En nuestro caso, el tiempo de administración no determinó el riesgo de desarrollo de ONM, apareciendo de forma temprana tras la administración de una única dosis del fármaco, en la literatura hemos encontrado casos similares^{12,13}. Ello nos lleva a pensar, que en este caso la administración combinada de Denosumab con el consumo previo del Alendronato podría ser la causa de la ONM.

Aunque aún no existen muchos datos al respecto, el posible riesgo de ONM relacionado con el uso de Denosumab hace que se apliquen los mismos protocolos que con el uso de los bifosfonatos. Según diferentes autores, se cree que es importante la implantación de medidas de prevención y la realización de un screening dental antes del comienzo del tratamiento con fármacos antirresortivos para tratar de reducir el riesgo de aparición de ONM²⁰. La Agencia Española de Medicamentos y Productos Sanitarios en 2014 emitió una nota informativa, en la que ponía en conocimiento a la comunidad sanitaria de la relación del Denosumab y la aparición de ONM con el fin de aplicar las medidas necesarias para prevenir esta patología²¹.

Por ello, antes de iniciar el tratamiento con Denosumab se deben considerar los factores de riesgo para el desarrollo de ONM, realizar una revisión dental y el tratamiento odontológico apropiado. Además se aconseja no administrar Denosumab a pacientes con patologías dentales o mandibulares activas que requieran cirugía, ni a pacientes que no se hayan recuperado tras una cirugía maxilofacial previa^{21,22}.

También se aconseja que durante el tratamiento con Denosumab se evite someter a los pacientes con factores de riesgo a procedimientos dentales invasivos, informar a los pacientes que van a someterse a tratamiento con Denosumab acerca de la importancia de mantener una buena higiene bucal, y la necesidad de realizarse revisiones dentales periódicas. Además, durante el tratamiento con dicho fármaco se debe evitar someter a los pacientes que presenten factores de riesgo a procedimientos dentales invasivos y comunicar inmediatamente al profesional sanitario cualquier anomalía en la boca (por ejemplo: movilidad dental, dolor o inflamación)²¹.

En aquellos casos en los que se desarrolle ONM durante el tratamiento, se establecerá un plan terapéutico individualizado en estrecha colaboración con un dentista o cirujano maxilofacial con experiencia en ONM. Se considerará además la pertinencia de interrumpir temporalmente el tratamiento con Denosumab hasta que la situación se resuelva y se mitiguen, en la medida de lo posible, los factores de riesgo existentes²¹.

La suspensión del fármaco como medida terapéutica y preventiva continúa siendo un tema controvertido, debido a que en el caso de los bifosfonatos, estos se depositan en la matriz ósea, por lo que debido a su prolongada vida media, aumentan el riesgo de ONM a pesar de ser retirado. Aun así, se han establecido tiempos de suspensión de estos fármacos, que permiten realizar algunos procedimientos dentales invasivos,

como una extracción, con cierta seguridad. El Denosumab, a diferencia de los bifosfonatos, no se deposita en la matriz ósea, por lo que su retirada, en principio, sería más efectiva en la resolución del proceso de ONM que en el caso de los bifosfonatos².

En el caso presentado, tras la aparición de los signos y síntomas de ONM se decidió suspender el tratamiento con Denosumab, siendo el tiempo de resolución de la ONM de 6 meses desde el inicio de los primeros síntomas.

Los casos revisados en la literatura no reflejan los tiempos de curación de la ONM, así como, tampoco explican si decidieron retirar o no el fármaco. Sería necesario, al igual que en el caso de los bifosfonatos, establecer protocolos de actuación que marquen los tiempos de espera para la realización de determinadas intervenciones odontológicas, así como estudios que demuestren la evidencia científica entre la suspensión de Denosumab y la resolución de la ONM^{2,22}.

CONCLUSIONES

El Denosumab es un fármaco con un mecanismo de acción similar a los bifosfonatos, y puede tener por ello una relación directa con el desarrollo de ONM, con una incidencia similar a la de los bifosfonatos orales. Debido al incremento de la prescripción de Denosumab, para el tratamiento de pacientes con osteoporosis, conviene ser conscientes del riesgo que supone para el paciente controlar los posibles factores de riesgo y tomar las medidas preventivas necesarias antes y durante el tratamiento con el fármaco, con el fin de prevenir el desarrollo de una ONM. Son necesarios más estudios científicos que evidencien la relación de Denosumab con el riesgo de ONM, y que permitan establecer protocolos de actuación preventivos y terapéuticos adecuados para estos pacientes.



BIBLIOGRAFÍA

1. Sosa M, Gómez de Tejada MJ, Bagán JV, Díaz C, Díez A, Jódar E, Junquera L, del Pino J, Vicente M. Osteonecrosis de los maxilares: documento de consenso. *Rev Osteoporos Metab Miner* 2009; 1 (1): 41-51.
2. Ramírez L, López-Pintor RM, Casañas E, Arriba L, Hernández G. New non-bisphosphonate drugs that produce osteonecrosis of the jaws. *Oral Health Prev Dent* 2015; 13 (5): 385-393.
3. Cardona Tortajada F, Sainz Gómez E, Viñal Lozano D. Oral bisphosphonates, denosumab and osteonecrosis of the jaws. *Aten Primaria* 2015; 47 (5): 319-320.
4. Olate S, Uribe F, Martínez F, Almeida A, Unibazo A. Osteonecrosis of the jaw in patient with denosumab therapy. *Int J Clin Exp Med* 2014; 7 (10): 3707-3709
5. Aghaloo T, Dry S, Sanjay Mallaya S, Tetradis S. Stage 0 osteonecrosis of the jaw (ONJ) in a patient on denosumab. *J Oral Maxillofac Surg* 2014; 72 (4): 702-716.
6. Niibe K, Ouchi T, Iwasaki R, Nakagawa T, Horie N. Osteonecrosis of the jaw in patients with dental prostheses being treated with bisphosphonates or denosumab. *J Prosthodont Res* 2015; 59 (1): 3-5.
7. Vyas S, Hameed S, Murugaraj V. Denosumab-associated osteonecrosis of the jaw—a case report. *Dent Update* 2014; 41 (5): 449-450.
8. Castillo JL, García de Marcos JA, Arroyo S, Rodríguez S. Osteonecrosis de los maxilares asociada al empleo de bifosfonatos. *Rev Esp Cirug Oral y Maxilofac* 2007; 29 (5): 295-308.
9. Pazianas M, Miller P, Blumentals WA, Bernal M, Kothawala P. A review of the literature on osteonecrosis of the jaw in patients with osteoporosis treated with oral bisphosphonates: prevalence, risk factors, and clinical characteristics. *Clin Ther* 2007; 29 (8): 1548-1558.
10. Bone HG, Chapurlat R, Brandi ML, Brown J, y cols. The effect of three or six years of Denosumab exposure in women with postmenopausal osteoporosis: results from the FREEDOM extension. *J Clin Endocrinol Metab* 2013; 98 (11): 4483-4492.
11. Selvi P, Rizo AM, Titos JC, Espuny A. Possible denosumab-induced jaw osteonecrosis in the treatment of osteoporosis. A case report. *Farm Hosp* 2014; 38 (3): 248-256.
12. De Oliveira CC, Brizeno LAC, de Sousa FB, Mota MRL, Alves APNN. Osteonecrosis of the jaw induced by receptor activator of nuclear factor-kappa B ligand (Denosumab)-Review. *Med Oral Patol Oral Cir Bucal* 2016; 21 (4): e431-439.
13. Boquete A, Gómez G, Calvo JL, Aguilar A, Delgado RA. Denosumab and osteonecrosis of the jaw. A systematic analysis of events reported in clinical trials. *B J Oral Implants Res* 2016; 27 (3): 367-375.
14. Ristow O, GerngroB C, Schawaiger M, Hohlweg-Mejert B, Kehl V, Jansen H, Hanhnefeld L, Koerd S, Otto S, Pautke C. Effect of antiresorptive drugs on bony turnover in the jaw: denosumab compared with bisphosphonates. *B J Oral Maxillofac Surg* 2014; 52: 308-313.
15. Sopeck AT, Lipton ÇA, Body JJ, Steger GG, Tonkin K, de Boer RH. Denosumab compared with zoledronicacid-for the treatment of bone metastases in patients with advanced breast cancer: A randomized, double-blind study. *J Clin Oncol* 2010; 28: 5132-5139.
16. Ruggiero S, Thomas B, Dodson T, Fantasia J, Goodday R, Aghaloo T. American Association of Oral and Maxillofacial Surgeons Position paper on medication-related osteonecrosis of the jaw—2014 update. *J Oral Maxillofac Surg* 2014; 72: 1938-1956.
17. Rachner TD, Platzbecker U, Felsenberg D, Hofbauer LC. Osteonecrosis of the jaw after osteoporosis therapy with denosumab following long-term bisphosphonate therapy. *Mayo Clin Proc* 2013; 88: 418-419.
18. Aghaloo TA, Felsenfeld AL, Tetradis S. Osteonecrosis of the jaw in a patient on Denosumab. *J Oral Maxillofac Surg* 2010; 68: 959-963.
19. Baron R, Ferrari S, Rusell RG. Denosumab and bisphosphonates: different mechanisms of action and effects. *Bone* 2011; 48: 677-692.
20. Hinchy NV, Jayaprakash V, Rossitto RA. Osteonecrosis of the jaw-Prevention and treatment strategies for oral health professionals. *Oral Oncol* 2013; 49: 878.
21. Fuente Web: Nota informativa de la Agencia Española de Medicamentos y Productos Sanitarios 2014. Denosumab. http://www.aemps.gob.es/informa/notasInformativas/medicamentosUsoHumano/seguridad/2014/NI-MUH_FV_13-2014-Denosumab.htm
22. Khan AA, Morrison A, Hanley DA, y cols. International Task Force on Osteonecrosis of the Jaw. Diagnosis and management of osteonecrosis of the jaw: a systematic review and international consensus. *J Bone Miner Res* 2015; 30 (1): 3-23.