



artículo  
original

# OSTEOGÉNESIS IMPERFECTA: ALTERACIONES ORALES Y MÉDICAS EN NIÑOS

Carballido Fernández, J., Monteserín Matesanz, M., Mourelle Martínez, M<sup>a</sup>. R., Joaquín de Nova García, M.  
*Osteogénesis imperfecta: alteraciones orales y médicas en niños. Cient. Dent. 2013; 10; 3: 189-193.*



**Carballido Fernández, Jorge**  
Licenciado en Odontología. Universidad Complutense de Madrid.

**Monteserín Matesanz, Marta**  
Licenciada en Odontología. Universidad Complutense de Madrid.

**Mourelle Martínez, M<sup>a</sup> Rosa**  
Profesora contratada doctora de Odontopediatría. Universidad Complutense de Madrid.

**De Nova García, Manuel Joaquín**  
Profesor Titular de Odontopediatría. Universidad Complutense de Madrid.

**Indexada en / Indexed in:**  
- IME  
- IBECs  
- LATINDEX  
- GOOGLE ACADÉMICO

**Correspondencia:**  
Jorge Carballido Fernández  
C/Doctor Santero, 7, 1<sup>a</sup>A  
28039 Madrid  
jcarballido@estumail.ucm.es  
jorgecarballidovillablino@gmail.com  
Tel.: 657 789 104

Fecha de recepción: 12 de julio de 2013.  
Fecha de aceptación para su publicación:  
4 de octubre de 2013.

## RESUMEN

**Introducción:** La osteogénesis imperfecta, también llamada enfermedad de los huesos de cristal, es un desorden caracterizado por una alteración en los tejidos conectivos de todo el cuerpo, incluida la dentición. El objetivo del estudio fue evaluar la presencia de fracturas y los huesos afectados por las mismas, la presencia de dentinogénesis imperfecta, el tratamiento de la osteogénesis imperfecta y el tipo de bifosfonato administrado.

**Métodos:** Se evaluaron las historias clínicas de 17 pacientes con osteogénesis imperfecta.

**Resultados:** El 81% de los pacientes sufrió fracturas, el 24% fueron de fémur, un 53% de los pacientes presentaron dentinogénesis imperfecta, el 71% de los pacientes son tratados con bifosfonatos y en un 83% con pamidronato.

**Conclusiones:** La mayoría de los pacientes ha sufrido fracturas a lo largo de su vida, la dentinogénesis imperfecta se da frecuentemente en estos pacientes y la mayoría de ellos están bajo tratamiento con bifosfonatos.

## PALABRAS CLAVE

Osteogénesis imperfecta; Dentinogénesis imperfecta; Bifosfonatos; Fracturas.

## OSTEOGENESIS IMPERFECTA: ORAL AND MEDICAL ALTERATIONS IN CHILDREN

### ABSTRACT

**Introduction:** Osteogenesis imperfecta, also called the brittle bone disease, is a disorder characterised by an alteration in the connective tissues of the entire body, including teething. The objective of the study was to evaluate the presence of fractures and the bones affected by them, the presence of dentinogenesis imperfecta, the treatment of osteogenesis imperfecta and the type of bisphosphonate administered.

**Methods:** The clinical histories of 17 patients with osteogenesis imperfecta were evaluated.

**Results:** Of the patients, 81% suffered fractures, 24% were of the femur, 53% of the patients presented dentinogenesis imperfecta, 71% of the patients are treated with bisphosphonates and 83% with pamidronate.

**Conclusions:** The majority of the patients have suffered fractures during their life, the dentinogenesis imperfecta occurs frequently in these patients and the majority of them are under treatment with bisphosphonates.

## KEY WORDS

Osteogenesis imperfecta; Dentinogenesis imperfecta; Bisphosphonates; Fractures.

## INTRODUCCIÓN

La osteogénesis imperfecta (OI) es un desorden hereditario conocido como "enfermedad de los huesos de cristal". Su incidencia es de 6 a 20 por cada 100.000 nuevos nacimientos.

Se caracteriza por presentar una alteración en los tejidos conectivos (desarrollados a partir de células mesenquimales que se diferencian a osteoblastos, condroblastos y fibroblastos durante la etapa embrionaria) de todo el cuerpo, incluida la dentición.

El colágeno es la proteína más común del organismo y forma parte de los tejidos conectivos presentes en los huesos, en los cartílagos y en los vasos sanguíneos. Existen 19 tipos de colágeno, siendo el más común el colágeno tipo I que es el responsable de proporcionar resistencia mecánica a las estructuras orgánicas. La enfermedad, es el resultado de mutaciones en los genes COL-1A y COL-1B que codifican el colágeno tipo<sup>1</sup>.

Las manifestaciones que sufren los pacientes pueden agruparse en esqueléticas y no esqueléticas. Dentro de las primeras, se encuentra principalmente la fragilidad ósea y la reducción en la masa ósea mineral, que condicionan la presencia de fracturas. Las no esqueléticas incluyen el color azulado de las escleróticas (Figura 1), la dentinogénesis imperfecta, la hiperlaxitud ligamentosa o la presencia de huesos wormianos entre las suturas craneales<sup>2</sup>.

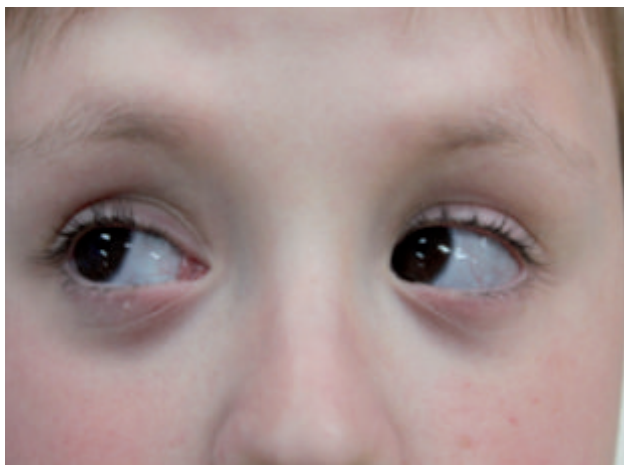

Figura 1. Imagen de las escleróticas azules.

En 1979, Silence y cols.,<sup>3</sup> propusieron una clasificación de la enfermedad en cuatro tipos:

- **Tipo I:** leve no deformante. Es una entidad autosómica dominante. Los sujetos pertenecientes a este grupo se caracterizan por presentar escleróticas azules, escoliosis (sin llegar a sufrir grandes deformidades a nivel de la columna vertebral o huesos largos) y pueden presentar dentinogénesis imperfecta. El principal problema de estos individuos radica en su discapacidad auditiva, que puede presentarse antes de los 20 años de edad.
- **Tipo II:** perinatal letal. Es autosómica recesiva. Se trata de la variedad más grave, en la que se producen fracturas

neonatales, las costillas presentan una imagen radiológica en "rosario" y los huesos largos parecen haber sido presionados axialmente.

- **Tipo III:** severamente deformante. Es autosómica recesiva. Los sujetos pertenecientes a esta entidad se caracterizan por presentar escleróticas normales y deformidades severas de la columna vertebral durante la última etapa de la infancia y la adolescencia, que generan una baja estatura. La dentinogénesis imperfecta se presenta frecuentemente y sobre todo afecta a la dentición primaria. La afectación auditiva es bastante infrecuente.
- **Tipo IV:** moderadamente deformante. Es autosómica dominante. Se caracteriza por agrupar a la mayoría de sujetos que históricamente habían sido diagnosticados dentro de la enfermedad de Lobstein. Presentan las escleróticas normales.

Los tipos I, III y IV pueden presentarse de forma congénita o tardía. El tipo II siempre se presenta de forma congénita.

Glorieux y cols.,<sup>4</sup> observaron que, en ocasiones, tras una fractura o una cirugía correctiva, puede aparecer un cuadro inflamatorio duro y doloroso, llamado callo hiperplásico. Los autores, en el año 2000, nombraron estos casos como OI tipo V.

La dentinogénesis imperfecta (DI) se trata de una alteración genética en la formación de la dentina, que involucra tanto a la dentición temporal, como a la dentición permanente. Clínicamente se caracteriza por una coloración opalescente de los dientes, una menor dureza de la dentina y fracturas en el esmalte como consecuencia del mal apoyo dentinario existente, que condiciona una gran atrición y la abrasión de la dentina expuesta.

Se clasifica en tres tipos:

El tipo I se da en sujetos que padecen OI, asociándose con esta patología. El tipo II es el más común, es autosómico dominante y no se asocia a la OI. El tipo III, también llamado de Brandywine, es el más infrecuente, es autosómico dominante y se da en un área aislada del Estado de Maryland, en Estados Unidos<sup>5</sup>.

El tratamiento de la OI es paliativo y tiene por objeto promover la función normal del individuo.

La terapia física mejora la fuerza muscular y la resistencia.

Las intervenciones quirúrgicas son utilizadas para corregir o reducir las deformidades y para estabilizar las fracturas de los huesos largos y de la columna vertebral.

Las intervenciones odontológicas se basan tanto en la prevención de la caries y la enfermedad periodontal, como en la corrección de los defectos dentarios y de la oclusión. Es habitual encontrar pacientes con alteraciones faciales, maloclusiones y posiciones incorrectas maxilomandibulares, como retrognatismos maxilares y prognatismos mandibulares. La solución de estas afecciones se basa en la combinación de la ortodoncia con la cirugía ortognática, cuyos resultados son exitosos en la mayoría de los casos, aunque no se realiza de forma frecuente.

El tratamiento médico se basa en la utilización de calcitonina, fluoruro sódico, hormona del crecimiento, cortisona, esteroides anabólicos, vitamina C y D, minerales y bifosfonatos. Éstos han resultado ser el tratamiento médico más eficaz.

Los bifosfonatos minimizan la actividad osteoclástica y contribuyen a reducir el dolor, a mejorar la sensación de bienestar de los sujetos y a aumentar la masa ósea mineral en las vértebras. Los pacientes deben ser controlados de forma rigurosa por la posibilidad de desarrollar osteonecrosis de los maxilares asociada a bifosfonatos, si bien, en el caso de pacientes infantiles, actualmente no hay datos suficientes que puedan demostrar la relación entre el tratamiento con bifosfonatos y la aparición de osteonecrosis.

En los pacientes pediátricos es típico observar una serie de manifestaciones radiológicas como consecuencia del tratamiento con bifosfonatos. Las diáfisis de los huesos son estrechas, sin embargo, debido al efecto de los bifosfonatos sobre el remodelado óseo, las metafisis son gruesas y aparecen líneas horizontales blancas asociadas a la administración del fármaco, con espacios regulares que se corresponden con los intervalos entre los ciclos de tratamiento, demostrando la existencia de crecimiento óseo durante la terapia<sup>6,7</sup>.

Actualmente, se están desarrollando nuevos tratamientos como el trasplante de médula ósea para aumentar la actividad osteoblástica, o la terapia genética<sup>1,8</sup>.

El objetivo del estudio fue evaluar la presencia de fracturas y huesos afectados por las mismas, la presencia de DI, el tratamiento de la OI y el tipo de bifosfonato administrado.

## MATERIAL Y MÉTODO

El estudio comenzó con una muestra de 187 pacientes, que fueron recopilados de las historias clínicas del título propio "Atención odontológica integrada en el niño con necesidades especiales", del Departamento de Estomatología IV de la Facultad de Odontología de la Universidad Complutense de Madrid.

Las historias clínicas se evaluaron en función de los criterios de inclusión y exclusión, de tal forma que, de los 187 pacientes iniciales, el estudio se realizó con una muestra de 17 pacientes.

### Criterios de inclusión:

- Pacientes menores de 18 años.
- Pacientes enfermos de OI.
- Pacientes con presencia o ausencia de DI.

### Criterios de exclusión:

- Historias clínicas incompletas.
- Pacientes que no firmaron el consentimiento informado.
- Pacientes con otra patología sistémica distinta a la OI.

## RESULTADOS

De los 187 pacientes del título propio, 17 padecen OI. En ellos se evaluó a través de las historias clínicas:

- Presencia de fracturas y huesos afectados.
- Presencia de DI.
- Tratamiento de la OI.
- Tipo de bifosfonato administrado, en caso de recibir este tratamiento.

Un 81% de los pacientes ha tenido algún tipo de fractura a lo largo de su vida. En un 19% de los casos no se refleja en la Historia Clínica los antecedentes de fracturas del paciente.

Los huesos afectados por las fracturas, en orden decreciente, fueron el fémur en un 24% de los casos, seguido de fracturas en cúbito y radio, en dedos y en cráneo en un 6% cada una de ellas. Un 24% de los pacientes sufrió fracturas múltiples y en un 35% de los casos no se especifica el hueso afectado. (Figura 2)

### HUESOS AFECTADOS POR LAS FRACTURAS

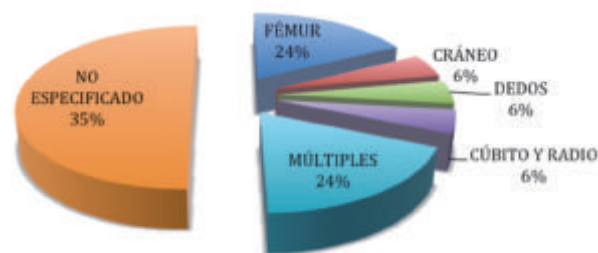


Figura 2. Huesos afectados por las fracturas.

La presencia de DI en los pacientes se da en un 53% de los casos.

En un 71% de los casos los pacientes están tratados con bifosfonatos, solos o en combinación con calcio, vitaminas, calcio y vitaminas o vitaminas y hormona del crecimiento. En un 29% de los casos no se refleja el tratamiento que recibe el paciente. (Figura 3)

### TRATAMIENTO DE LA OI

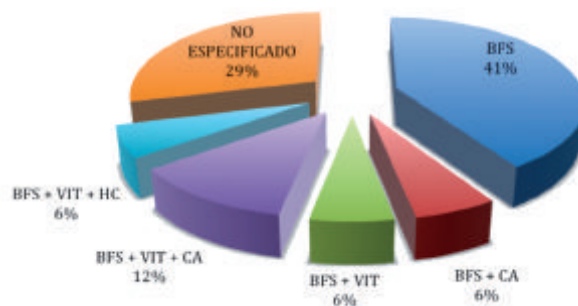


Figura 3. Tratamiento recibido por los pacientes.

El tipo de bifosfonato administrado fue pamidronato en un 83% de los casos, seguido de alendronato en un 8% de los casos. No se especificó el tipo de bifosfonato en un 8% de los pacientes.

## DISCUSIÓN

En este estudio, el 71% de los pacientes están sometidos a un tratamiento con bifosfonatos, solos o en combinación con otros fármacos.

Los beneficios del tratamiento de la OI con bifosfonatos han sido suficientemente demostrados y están perfectamente aceptados<sup>8,9</sup>.

Se han registrado casos de osteonecrosis de huesos largos en niños con leucemias y linfomas, sometidos a tratamientos intensos con quimioterapia y cortisona, sin embargo, no hay evidencias de osteonecrosis de los maxilares asociada a bifosfonatos en niños con OI<sup>8,10</sup>.

La patogénesis de la osteonecrosis por bifosfonatos no está clara a día de hoy, pero parece que se debe a un defecto en la remodelación fisiológica del hueso o por el propio proceso de cicatrización<sup>11</sup>. Por otro lado, los bifosfonatos son fármacos que inhiben la reabsorción ósea y se pueden clasificar en función de su potencia, así el alendronato o el risedronato se consideran de potencia baja, el pamidronato de potencia media y el zoledronato de potencia alta. Mientras que el zoledronato y el pamidronato se utilizan generalmente de forma intravenosa, el alendronato y el risedronato se utilizan principalmente por vía oral<sup>12</sup>.

En los pacientes estudiados en este trabajo, el 83% recibe tratamiento con pamidronato y el 8% con alendronato. Se ha demostrado que el tratamiento con pamidronato, alendronato y zoledronato en niños con OI sometidos a intervenciones de cirugía oral, no produce osteonecrosis<sup>10</sup>.

Aun así, es necesario llevar a cabo un control en estos pacientes por la posible acción de las dosis acumulativas del fármaco, sobretodo en aquellos que se administran por vía parenteral<sup>8</sup>.

Maines y cols.<sup>8</sup> propusieron el uso de neridronato, cuya estructura es similar al alendronato o al pamidronato pero tiene menor tiempo de retención en el organismo que éstos y por ello contribuye a disminuir el riesgo de desarrollar osteonecrosis.

Malmgren y cols.<sup>10</sup> destacaron la importancia de acudir al odontólogo antes y durante el tratamiento de la OI con bifosfonatos para llevar a cabo una evaluación de la situación bucodental y un posterior seguimiento del paciente.

El 81% de los pacientes han sufrido, a lo largo de su vida, algún tipo de fractura, siendo especialmente relevantes las fracturas de fémur y las fracturas múltiples. En ocasiones, éstas se pueden producir por el efecto de los bifosfonatos. Así, se registró el caso de una mujer de 75 años con OI y en trata-

miento con alendronato que sufrió una fractura atípica de fémur, sin embargo, no se registró ningún caso en niños<sup>13</sup>.

Los bifosfonatos parecen ser eficaces en el tratamiento de la OI, reduciendo la incidencia anual de fracturas, aumentando la masa ósea mineral a nivel lumbar y de las caderas, así como, evitando la reabsorción ósea y preservando la morfología vertebral<sup>14,15</sup>.

El 53% de los pacientes presentaba DI. Muhney y Campbell<sup>16</sup> afirman que la prevalencia de DI está situada entre el 8% y el 40% en pacientes con OI del tipo I. Entre el 43% y el 82% en aquellos que padecen OI tipo III y entre el 37% y el 100% en pacientes con OI tipo IV.

El manejo odontológico de los pacientes con OI que poseen DI, según la Academia Americana de Odontología Pediátrica, se basa en la prevención de la atrición resultante de la destrucción del esmalte y la dentina, en la rehabilitación de la dentición, en la optimización estética y en la prevención de la caries y la enfermedad periodontal<sup>17</sup>. Es importante considerar la existencia de calcificaciones en los conductos radiculares a la hora de realizar un tratamiento endodóntico<sup>18</sup> y la posibilidad de producirse fracturas mandibulares cuando se llevan a cabo procedimientos quirúrgicos en estos pacientes<sup>17</sup>.

Los defectos moderados pueden ser tratados con técnicas adhesivas, sin embargo, es preferible utilizar coronas metálicas preformadas en la dentición temporal cuando los daños son extensos y onlays en la dentición permanente. Estos tratamientos no solo rehabilitan el diente, también contribuyen a estabilizar la dentición y evitar la pérdida de la dimensión vertical. En dientes anteriores se hace necesario la utilización de diferentes tipos de facetas estéticas, pero deben colocarse en la adolescencia tardía, cuando se ha producido la maduración periodontal completa<sup>17</sup>.

Las conclusiones obtenidas fueron las siguientes:

1. El 81% de los pacientes evaluados presentan algún tipo de fractura.
2. El hueso más afectado por las fracturas es el fémur (24%) junto con las fracturas múltiples.
3. El 53% de los pacientes presenta DI.
4. El 71% de los pacientes recibe tratamiento con bifosfonatos, solos o en combinación con otros fármacos.
5. El tipo de bifosfonato administrado en un 83% de los casos es el pamidronato.



## BIBLIOGRAFÍA

1. Rosén A, Modig M, Larson O. Orthognathic bimaxillary surgery in two patients with osteogenesis imperfecta and a review of the literature. *Int J Oral Maxillofac Surg* 2011; 40(8): 866-73.
2. Glorieux FH. Experience with bisphosphonates in osteogenesis imperfecta. *Pediatrics* 2007; Suppl 2: 163-5.
3. Sillence DO, Senn A, Danks DM. Genetic heterogeneity in osteogenesis imperfecta. *J Med Genet* 1979; 16(2): 101-16.
4. Glorieux FH, Rauch F, Plotkin H, Ward L, Travers R, Roughley P et al. Type V osteogenesis imperfecta: a new form of brittle bone disease. *J Bone Miner Res* 2000; 15(9): 1650-8.
5. Rios D, Vieira AL, Tenuta LM, Machado MA. Osteogenesis imperfecta and dentinogenesis imperfecta: associated disorders. *Quintessence Int.* 2005; 36(9): 695-701.
6. Cundy T. Recent advances in osteogenesis imperfecta. *Calcif Tissue Int* 2012; 90(6): 439-49.
7. Glorieux FH, Bishop NJ, Plotkin H, Chabot G, Lanoue G, Travers R. Cyclic administration of pamidronate in children with severe osteogenesis imperfecta. *N Engl J Med* 1998; 339(14): 947-52.
8. Maines E, Monti E, Doro F, Morandi G, Cavarzere P, Antoniazzi F. Children and adolescents treated with neridronate for osteogenesis imperfecta show no evidence of any osteonecrosis of the jaw. *J Bone Miner Metab* 2012; 30(4): 434-8.
9. Nicolaou N, Agrawal Y, Padman M, Fernandes JA, Bell MJ, Maines E et al. Changing pattern of femoral fractures in osteogenesis imperfecta with prolonged use of bisphosphonates. *J Child Orthop* 2012; 6(1): 21-7.
10. Malmgren B, Aström E, Söderhäll S. No osteonecrosis in jaws of young patients with osteogenesis imperfecta treated with bisphosphonates. *J Oral Pathol Med* 2008; 37(4): 196-200.
11. Favia G, Piatelli A, Sportelli P, Capodiferrro S, Lezzi G. Osteonecrosis of the posterior mandible alter implant insertion: a clinical and histological case report. *Clin Implant Dent Relat Res* 2011; 13 (1): 58-63.
12. Alons K, Kuijpers SCC, de Jong E, van Merkesteyn JPR. Treating low- and medium- potency bisphosphate-related osteonecrosis of the Jaws with a protocol for the treatment of chronic suppurative osteomyelitis: report of 7 cases. *Oral Surg Oral Med Oral Pathol Oral Radiol Endod* 2009; 107 (2): 1-7.
13. Meier RP, Ing Lorenzini K, Uebelhart B, Stern R, Peter RE, Rizzoli R. Atypical femoral fracture following bisphosphonate treatment in a woman with osteogenesis imperfecta--a case report. *Acta Orthop* 2012; 83(5): 548-50.
14. Li M, Xia WB, Xing XP, Yu W, Hu YY, Jiang Y et al. Benefit of infusions with ibandronate treatment in children with osteogenesis imperfecta. *Chin Med J (Engl)* 2011;124(19): 3049-53.
15. Aström E, Söderhäll S. Beneficial effect of long term intravenous bisphosphonate treatment of osteogenesis imperfecta. *Arch Dis Child* 2002; 86(5): 356-64.
16. Muhney K, Campbell PR. Pediatric dental management of a patient with osteogenesis imperfecta and dentinogenesis imperfecta. *Spec Care Dentist* 2007; 27(6): 240-5.
17. Opsahl Vital S, Gaucher C, Bardet C, Rowe PS, George A, Linglart A, Chaussain C. Tooth dentin defects reflect genetic disorders affecting bone mineralization. *Bone* 2012; 50(4): 989-97.
18. Sanches K, de Queiroz AM, de Freitas AC, Serrano KV. Clinical features, dental findings and dental care management in osteogenesis imperfecta. *J Clin Pediatr Dent* 2005; 30(1): 77-82.