



caso
CLÍNICO



Hergueta Ximénez, C.
Lda. en Odontología. Alumna del Máster en Cirugía Bucal e Implantología de la Universidad San Pablo CEU Madrid.

Caparrós Espinosa, M.
Profesora del Máster en Cirugía Bucal e Implantología de la Universidad San Pablo CEU Madrid. Lda. en Odontología. Máster en Implantología Oral y Prótesis Implantosoportada.

Loughney González, A.
Coordinadora del Máster en Cirugía Bucal e Implantología de la Universidad San Pablo CEU Madrid. Lda. en Odontología. Máster en Cirugía Bucal e Implantología. Máster en Medicina Molecular y Daño Oxidativo. Profesora de la Facultad de Medicina USP-CEU.

Naval Navarro, JL.
Ldo. en Odontología. Alumno del Máster en Cirugía Bucal e Implantología de la Universidad San Pablo CEU Madrid.

Fernández Domínguez, M.
Director del Máster Oficial en Cirugía Bucal e Implantología de la Universidad San Pablo CEU. Jefe de Servicio de Cirugía Oral y Maxilofacial del grupo Hospitalares Madrid. Director del Departamento de Odontología en la Universidad San Pablo CEU.

Indexada en / Indexed in:

- IME
- IBECS
- LATINDEX
- GOOGLE ACADÉMICO

Correspondencia:

Aitana Loughney González
C/Prado del Rey, 75.
28223 Pozuelo - Madrid.
ailogo_8146@hotmail.com

Fecha de recepción: 25 de enero de 2013.
Fecha de aceptación para su publicación:
28 de febrero de 2013.

INCLUSIÓN DE UN CANINO POR LA PRESENCIA DE UN SUPERNUMERARIO Y UN ODONTOMA COMPLEJO

Hergueta Ximénez C.; Caparrós Espinosa M.; Loughney González A.; Naval Navarro JL.; Fernández Domínguez M. Inclusión de un canino por la presencia de un supernumerario y un odontoma complejo. *Cient. Dent.* 2013; 10; 1: 41-46.

RESUMEN

La retención dentaria se define como la detención total o parcial de la erupción de un diente dentro del intervalo de tiempo esperado en relación con la edad del paciente. Incluye tanto los dientes en proceso de erupción como los impactados. La segunda retención más frecuente es la de los caninos, tras los terceros molares inferiores, se localizan en un 85% en el maxilar, un 15% en mandíbula y es más frecuente en el sexo femenino.

El diagnóstico de los dientes retenidos, de los dientes supernumerarios y de los tumores odontogénicos, es radiológico, suele realizarse de forma casual en controles rutinarios, o como prueba complementaria ante alteraciones de la erupción, alteraciones intraorales o signos y síntomas de inclusión dentaria.

Se presenta un caso clínico con una inclusión del 33 asociado a un supernumerario y a un odontoma. Paciente varón de trece años de edad que acude al Servicio de Cirugía Oral y Maxilofacial del Hospital Universitario Madrid-Torrelodones debido a una tumefacción de consistencia dura localizada en el tercer cuadrante. Tras una exploración radiológica se aprecia la retención del 33 a causa de un supernumerario en posición horizontal asociado a un odontoma. Se procede a exodonciar el canino incluido, el odontoma y el supernumerario.

Ante la presencia de un diente temporal o ausencia de un diente permanente dentro de su periodo de erupción, se deben realizar pruebas radiológicas para descartar la presencia de odontomas o supernumerarios que bloqueen la erupción.

PALABRAS CLAVE

Canino incluido; Odontoma; Supernumerario; Quiste folicular.

IMPACTION OF A CANINE DUE TO THE PRESENCE OF A SUPERNUMERARY TOOTH AND A COMPLEX ODONTOMA

ABSTRACT

Tooth retention is defined as the total or partial stoppage of the eruption of a tooth within the interval of time expected in relation to the patient's age. It includes the teeth in the process of eruption as well as the impacted teeth. The second most frequent retention is that of the canines, following the lower third molars, 85% of which are located in the maxilla, 15% in the mandible and they are more frequent in females.

The diagnosis of tooth retention, of supernumerary teeth and of the odontogenic tumours is radiological, usually found by chance in routine checkups, or as a complementary test in the event of disorders in the eruption, intraoral alterations or signs or symptoms of dental impaction.

A clinical case is presented with the impaction of the 33 associated to a supernumerary tooth and to an odontoma. Male patient of thirteen years of age that goes to the Oral and Maxillofacial Surgical Service of the Madrid-Torrelodones University Hospital due to a swelling of hard consistency in the third quadrant. After a radiological examination, the retention of the 33 was noted, caused by a supernumerary tooth in the horizontal position associated with an odontoma. The impacted canine, the odontoma and the supernumerary tooth were extracted.

In view of the presence of a temporary tooth or absence of a permanent tooth within its eruption period, radiological tests should be made in order to discard the presence of odontomas or supernumerary teeth that block the eruption.

KEY WORDS

Impacted canine; Odontoma; Supernumerary tooth; Follicular cyst.

INTRODUCCIÓN

La retención dentaria se define como el diente que no ha perforado la mucosa y no ha adquirido su posición normal en la arcada dentaria. Incluye tanto los dientes en proceso de erupción como los impactados.^{1,2,3} Los dientes que con mayor frecuencia están retenidos son los terceros molares inferiores, seguidos por los caninos, que en un 85% de los casos son los maxilares y en un 15% son los inferiores, esta retención es más frecuente en el sexo femenino.^{2,4-7} La impactación dentaria es el cese del movimiento eruptivo ocasionado por una barrera física, sin dicha interferencia el diente continuaría su proceso eruptivo normal.³

Existen numerosos factores que favorecen o determinan la retención dentaria, pueden ser factores generales; enfermedades sistémicas de origen endocrino o relacionado con el metabolismo del calcio: el hipotiroidismo, el raquitismo, disostosis cleidocraneal. O deberse a factores locales que generalmente hacen referencia a interferencias de causa mecánica, impidiendo la erupción normal del diente; ausencia de espacio de erupción, presencia de dientes supernumerarios, presencia de tumores odontogénicos, persistencia de un diente temporal.^{4, 5,8-10}

La formación del canino inferior comienza entre los cuatro y cinco meses de edad, el esmalte se forma en su totalidad a los seis-siete años, su erupción comienza a los diez años, el cierre apical se produce a los doce años. Cabe destacar que las causas más frecuentes de retención del canino inferior son: la falta de reabsorción del canino temporal, agenesia del incisivo lateral permanente, posición o migración ectópica del germen, presencia de dientes supernumerarios, odontomas o quistes.^{2,4,8,10,11}

Los dientes supernumerarios son anomalías del desarrollo dental, hacen referencia al aumento del número de dientes en la dentición normal. Pueden ser únicas, múltiples, de forma uni o bilateral, pueden afectar a ambas denticiones, aunque son más frecuentes en la permanente. Su etiología, es multifactorial, ninguna teoría está plenamente justificada. Los dientes supernumerarios más frecuentes son los que se encuentran próximos a la línea media dentaria, y reciben el nombre de mesiodens. El tratamiento de elección de los dientes supernumerarios suele ser la exodoncia temprana, ya que pueden alterar la secuencia de erupción normal.

El tumor odontogénico benigno más frecuente de la cavidad oral es el odontoma, su origen deriva del desarrollo embriológico, se desarrollan a partir de células epiteliales y mesenquimatosas diferenciadas. Existen dos tipos de odontomas en función de la disposición de los tejidos que lo forman, el odontoma complejo y el compuesto. Ambos están formados por esmalte, dentina y tejido pulpar, pero el complejo se presenta como una masa irregular, desordenada, mientras que el compuesto presenta un patrón ordenado en forma de dentículos.¹²⁻¹⁵

El diagnóstico de los dientes retenidos, de los dientes supernumerarios y de los tumores odontogénicos, es radiológico,

suele realizarse de forma casual en controles rutinarios, o como prueba complementaria ante alteraciones en la erupción, alteraciones intraorales o signos y síntomas de inclusión dentaria.

CASO CLÍNICO

Paciente varón de trece años de edad, sin alergias conocidas, ni antecedentes médicos relevantes hasta el momento, acude al Servicio de Cirugía Oral y Maxilofacial del Hospital Universitario Madrid-Torrelodones debido a una tumefacción de consistencia dura localizada en el tercer cuadrante.

En la exploración extraoral no presenta asimetría facial, ni dificultad para la apertura bucal. No refiere dolor, ni sintomatología asociada. A la exploración intraoral se observa la persistencia del 73 y la ausencia del 33. A la palpación, se aprecia una tumefacción de consistencia dura en el cuerpo mandibular izquierdo. Se solicita una prueba radiológica complementaria, tipo ortopantomografía (Figura 1) y una Tomografía Axial Computarizada (TAC) mandibular (Figura 2), que revelan la retención del 33 a causa de un supernumerario en posición horizontal asociado a un odontoma.

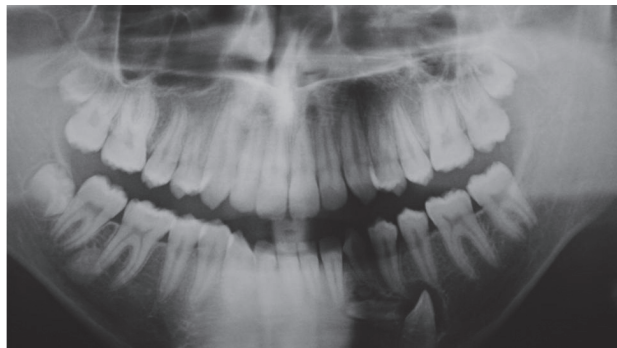

Fig. 1. Ortopantomografía.

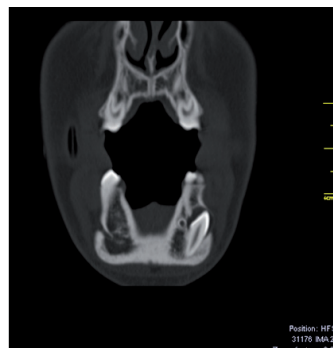


Fig. 2. TAC mandibular.

Tras una valoración ortodóncica se decide no traccionar del canino, por su proximidad a la basal mandibular, por el riesgo elevado de fractura mandibular y por la edad del paciente, la intervención se realiza bajo anestesia general. Se realizó una incisión tipo Neumann completo con descargas a nivel del 31

y del 36, y un despegamiento mucoperióstico (Figura 3). Posteriormente, tras realizar osteotomía se exodoncia el supernumerario, el canino y el odontoma complejo, de forma irregular y compuesto de tejidos dentarios, y se procede a la enucleación del quiste folicular asociado (Figuras 4 y 5). Se sutura con un monofilamento reabsorbible de tres ceros (Figura 6). Se decide no exodonciar el 73 y esperar, para mantener el espacio en la arcada y preservar así el hueso alveolar.

Se prescribe tratamiento ambulatorio de: antibiótico (Amoxicilina 875/125 mg, uno cada ocho horas, siete días), antiinflamatorio (Ibuprofeno 600 mg, uno cada ocho horas, cinco días), analgésico (Metamizol magnésico 575 mg, alterno con el Ibuprofeno 600 mg cada cuatro horas) y un protector gástrico (Omeprazol 20 mg, 1/12 h, siete días) por vía oral. Se cita una semana después para revisar la cicatrización. Actualmente se encuentra asintomático.

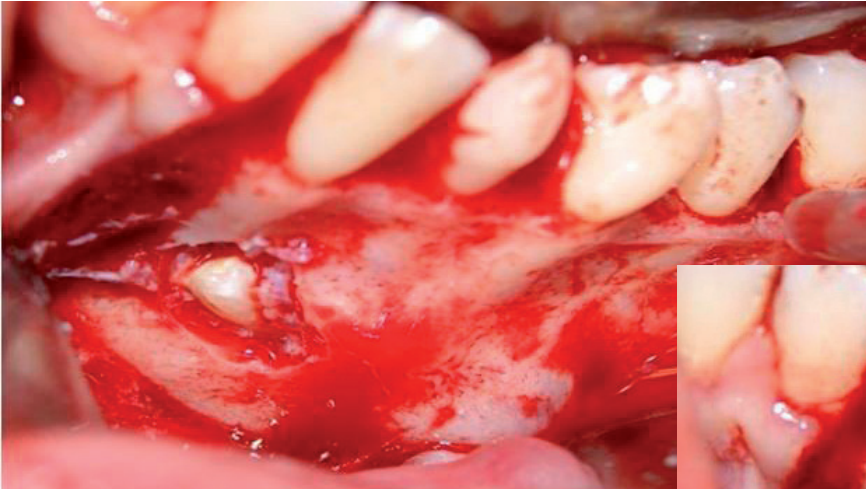

Fig. 3. Despegamiento mucoperióstico.

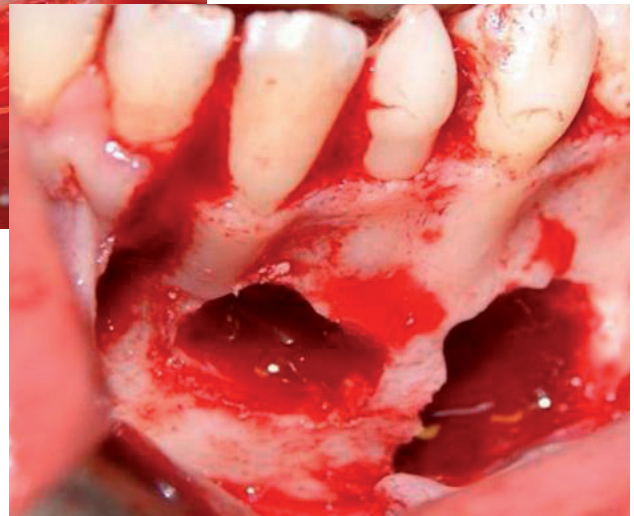


Fig. 4. Osteotomía y exodoncia del canino incluido, odontoma y supernumerario.

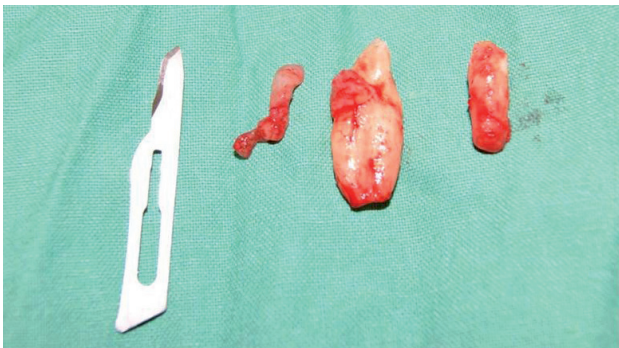

Fig. 5. Canino, odontoma y supernumerario exodonciado.

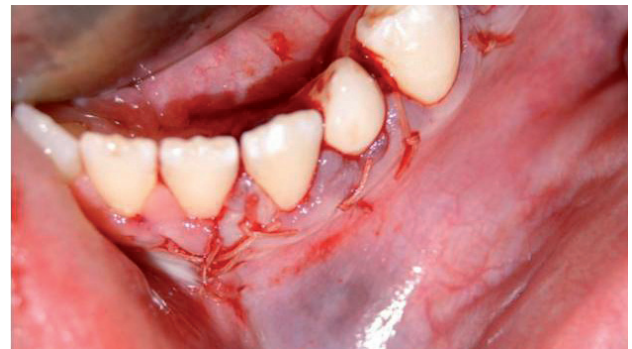

Fig. 6. Cierre con sutura reabsorbible.

DISCUSIÓN

Se define la inclusión dentaria como la presencia de un diente en el interior del hueso maxilar o mandibular, quedando detenida su erupción.^{1,2,5,8} Los dientes que con mayor frecuencia se encuentran incluidos son los terceros molares inferiores, seguidos por los caninos superiores, segundos premolares inferiores y por último los caninos inferiores.^{2,4,8} Las inclusiones dentales pueden ser heterópicas, cuando los dientes erupcionan hacia el seno maxilar, las fosas nasales o en la órbita, y ectópicas, cuando los dientes no siguen su guía de erupción normal en la arcada.^{4,8} Las complicaciones más frecuentes de los dientes incluidos son: la reabsorción radicular de los dientes adyacentes, infección, dolor, predisposición a la formación de quistes y la reabsorción externa del diente incluido.^{3,4,7,9,16,17}

De cada cien pacientes que acuden a consulta, se observa que uno o tres de ellos presentan caninos incluidos,^{1,16,17} siendo del 0,8 al 3,6% para los caninos superiores y veinte veces menos frecuente para los caninos inferiores, dependiendo de la población estudiada.^{5,11} La etiología de la inclusión dentaria canina es multifactorial, suele deberse a factores generales como predisposición genética, o factores locales como: la pérdida de espacio en la arcada dentaria, la presencia de quistes, odontomas, tumores y supernumerarios, la pérdida prematura de dientes temporales, existencia de discrepancia óseo-dentaria, transposiciones dentales y traumatismos.^{1,2,4,5,8,11} La mayoría de autores revisados coinciden en que existe una mayor predisposición a la inclusión de caninos en el sexo femenino que en el masculino.^{1,2,4,5,8}

Dentro de la inclusión de los caninos inferiores se señala la presencia de caninos transmigrados, son aquellos caninos incluidos que discurren a lo largo de la anatomía mandibular cruzando la línea media. Generalmente se producen por la existencia de obstáculos que imposibilitan su erupción y favorecen que el canino discurra por la vía de menor resistencia.^{2, 5, 11, 18,19}

Todos los autores revisados afirman que tras un diagnóstico clínico intraoral que generalmente revela, presencia de caninos temporales en boca y/o ausencia de caninos permanentes, una vez pasada su época de erupción,^{1, 2, 4,8} se deben realizar pruebas radiológicas complementarias. Señalan la ortopantomografía como prueba radiológica fundamental, y en numerosas ocasiones la acompañan de una radiografía lateral de cráneo, radiografías oclusales, serie periapical (utilizando la técnica de Clarke) o TAC.^{1, 4, 8, 10,19}

El tratamiento de los caninos incluidos se basa fundamentalmente en cuatro opciones terapéuticas: la exodoncia quirúrgica, el tratamiento quirúrgico-ortodóncico, el autotrans-

plante dentario y una actitud conservadora expectante con revisiones periódicas estrictas.^{2,5,11} Esta actitud conservadora también puede tener complicaciones posteriores como puede ser la anquilosis del diente, o que provoque reabsorciones radiculares en dientes adyacentes.^{3,5,7,10,16,17,20} La exodoncia dentaria está justificada siempre que el diente incluido produzca clínica o sea imposible llevarlo ortodóncicamente a arcada.²

Flores y cols afirman que tras un diagnóstico precoz, inclusiones leves de caninos permanentes se pueden solucionar con la exodoncia del canino temporal, favoreciendo la erupción espontánea del canino permanente.⁸

La importancia de la persistencia de dientes deciduos en boca una vez pasada su época de exfoliación, radica en que debería hacer sospechar al clínico, sobre una posible alteración en el proceso de erupción. Es importante descartarlo de forma temprana para prevenir y evitar la asociación de dicha alteración con otras patologías como la formación de quistes dentígeros.^{10, 18} Son quistes odontogénicos epiteliales que se forman por alteraciones en el desarrollo dental.^{18, 21} La teoría más aceptada acerca de su origen es que derivan de la lámina dental u órgano del esmalte, y se forman por acumulación de líquido en las capas del epitelio de esmalte o entre el epitelio y la corona del diente sin erupcionar.^{18,21} Producen expansión progresiva e indolora, son asintomáticos hasta que adquieren un tamaño considerable, y envuelven la corona del diente incluido, pudiendo desplazar el diente en cualquier dirección. Se trata de los quistes más frecuentes después de los quistes inflamatorios radiculares.^{18, 21} Localizándose fundamentalmente rodeando la corona de los terceros molares y de los caninos inferiores y siendo más habituales en la mandíbula que en el maxilar.²¹

El tratamiento de los quistes odontogénicos se basa en la exéresis radical o enucleación del mismo o en un tratamiento conservador, como puede ser: la marsupialización, la descompresión o el tratamiento endodóntico. Depende principalmente: de la edad del paciente, de la localización del quiste, de los dientes implicados y/o del tamaño del quiste. Poseen un pronóstico benigno hasta que adquieren gran tamaño o se infectan.²¹

Los odontomas son los tumores odontogénicos benignos más frecuentes de la cavidad oral, se desarrollan a partir de células epiteliales y mesenquimatosas, completamente diferenciadas, que forman: esmalte, dentina y tejido pulpar.¹²⁻¹⁵ Forman entre el 20 y el 60% de los tumores odontogénicos que aparecen en la cavidad oral.¹³⁻¹⁵ Son tumoraciones de crecimiento lento, asintomáticas y que se diagnostican en controles radiológicos rutinarios. Los signos más frecuentes para su detección son:

la ausencia de algún diente permanente, persistencia de dientes temporales, tumoración local, diastemas y malposiciones dentarias.¹³

En 1992 la OMS estableció su clasificación en complejos y compuestos.¹²⁻¹⁵ Los odontomas compuestos presentan una estructura ordenada, formada por muchas estructuras radiopacas, de aspecto dentario denominadas dentículos, más frecuentemente localizadas en la premaxila.¹³⁻¹⁵ Los odontomas complejos, se definen como una masa desordenada, de aspecto irregular, pero también formada por tejidos dentarios; esmalte, dentina y pulpa, más frecuentemente localizados en la zona premolar y molar mandibular.¹³⁻¹⁵ Ambas formas pueden encontrarse intraóseas, submucosas o erupcionadas.¹³

La etiología del odontoma es desconocida, diversos autores se apoyan en teorías como traumatismos en dentición temporal, asociación a déficits nutricionales, hiperactividad odontoblástica, factores genéticos o anomalías hereditarias como el Síndrome de Gardner o el Síndrome de Hermann.^{13, 15}

Radiológicamente se puede observar que los odontomas, tanto complejos como compuestos son estructuras radiopacas

en mayor o menor grado, que en la mayoría de ocasiones se acompañan de un halo fino radiotransparente.¹²⁻¹⁵

Numerosos estudios han evaluado la prevalencia de ambos odontomas, pero no han llegado a un consenso,¹²⁻¹⁵ en referencia al sexo tampoco existe un criterio común, ya que mientras que unos defienden la igualdad entre sexos, otros afirman que existe una mayor prevalencia en el sexo femenino.¹²⁻¹⁵ Respecto a la edad media en la que se produce el diagnóstico, si que existe un criterio unificado, defienden su mayor incidencia en la segunda década de la vida.¹²⁻¹⁵ Todos los autores revisados indican que el tratamiento de elección para el odontoma es la exéresis quirúrgica del mismo, siendo prácticamente inexistente su índice de recidiva.¹²⁻¹⁵

CONCLUSIÓN

Ante la presencia de un diente temporal o ausencia de un diente permanente dentro de su periodo de erupción, se deben realizar pruebas radiológicas para descartar la presencia de odontomas o supernumerarios que bloqueen la erupción.



BIBLIOGRAFÍA

1. Zamalloa, I. Caninos incluidos. Implicaciones clínicas: análisis de 50 casos. *Ortod Esp* 2004; 44(2): 116-26.
2. Flores, R. Hita, P. Torres, D. Gutiérrez JL. Exodoncia de canino incluido transmigrado y odontoma. *Revista Secib On Line* 2005; 3: 18-28.
3. Barbería, E. Garzarán, A. Altamirano, LT. Cardoso, C. Maroto, M. Fallo local de la erupción dentaria. Aproximación a la clínica y la terapéutica. *Gaceta Dental* 2009; 203:132-46.
4. Masís, MA. Rojas, B. Técnica quirúrgica del canino maxilar incluido en la zona vestibular. *Odontología Vital* 2012; 16: 45-8.
5. Mevlut, C. Hasan, K. Husamettin, O. Investigation of transmigrated and impacted maxillary and mandibular canine teeth in an orthodontic patient population. *J Oral Maxillofac Surg* 2010; 68: 1001-6.
6. Kockich, V. Surgical and orthodontic management of impacted maxillary canines. *Am J Orthodont Dentofac Orthop* 2004; 126 (3): 278-83.
7. Becker, A. Chaushu, S. Long-term follow-up of severely resorbed maxillary incisors after resolution of an etiologically associated impacted canine. *Am J Orthodont Dentofac Orthop* 2005; 127: 650-4.
8. Flores, E. Gutiérrez, JL. Torres, D. Inclusión bilateral canina superior: diagnóstico y variabilidad terapéutica. *Revista Secib On Line* 2006; 2: 35-40.
9. Walker, L. Enciso, R. Mah, J. Three-dimensional localization of maxillary canines with cone beam computed tomography. *Am J Orthodont Dentofac Orthop* 2005; 128:418-23.
10. Bedoya, M. Park, JH. A review and management of impacted maxillary canines. *J Am Dent Assoc* 2009;140(12)1485-93.
11. Bernabéu, B. Torres, D. Gutiérrez, JL. Canino mandibular transmigrado. A propósito de un caso. *Revista Secib On line* 2009; 3: 1-7.
12. Loughney, A. Loughney, JC. Vila, B. Fernández, M. Odontoma compuesto. Plan de tratamiento. *Cient Dent* 2011; 8 (2): 123-6.
13. Amado-Cuesta, S. Gargallo-Albiol, J. Berini-Aytés, L. Gay-Escoda, C. Revisión de 61 casos de odontoma. Presentación de un odontoma complejo erupcionado. *Med Oral* 2003; 8:366-73.
14. Vázquez, J. Gandini, C. Carbajal, E. Odontoma compuesto: Diagnóstico radiográfico y tratamiento quirúrgico de un caso clínico. *Av Odontostomatol* 2008; 24(5): 307-12.
15. Merva, S. Sevin, P. Vakur, O. Clinical and histopathological investigation of odontomas: review of the literature and presentation of 160 cases. *J Oral Maxillofac Surg* 2012; 70: 1358-61.
16. Heimisdottir, K. Dieter, B. Ruf, S. Can the severity of root resorption be accurately judged by means of radiographs? A case report. *Am J Orthodont Dentofac Orthop* 2005; 128: 106-9.
17. Otto, R. Early and unusual incisor resorption due to impacted maxillary canines. *Am J Orthodont Dentofac Orthop* 2003; 124: 446-9.
18. López, P. Basallote, M. Torres, D. Gutiérrez, JL. Extracción de canino mandibular transmigrado, asociado a un quiste dentígero gigante. *Revista Secib On Line* 2007; 2: 23-33.
19. Yehosua, S. Mladen, K. Unusual intraosseous transmigration of a palatally impacted canine. *Am J Orthodont Dentofac Orthop* 2005; 127(3):360-3.
20. Artman, L. Larsen, HB. Sorensen, IJ. Christensen, I. Differences between dentition with palatally and labially located maxillary canines observed in incisor width, dental morphology and space conditions. *Eur J Paediatr Dent* 2010; 11(2): 82-6.
21. Vilches, JI. Gutiérrez, JL. Torres, D. Caninos maxilares incluidos en relación con sendos quistes foliculares. *Revista Secib On Line* 2005; 4: 59-73.