



caso  
CLÍNICO

# Manejo estético de los tejidos en implantes postextracción en el sector anterior. A propósito de un caso clínico

Trujillo Trujillo P, Oliván Molina S, Fernández Domínguez M.

Manejo estético de los tejidos en implantes postextracción en el sector anterior. A propósito de un caso clínico. *Cient. Dent.* 2017; 14; 2: 115-122



**Trujillo Trujillo, Patricia**  
Licenciada en Odontología. Alumna del Máster en Cirugía Bucal e Implantología de la Universidad San Pablo CEU. Madrid.

**Oliván Molina, Samuel**  
Licenciado en Odontología. Profesor del Máster en Cirugía Bucal e Implantología de la Universidad San Pablo CEU. Madrid.

**Fernández Domínguez, Manuel**  
Jefe de servicio de Cirugía Oral y Maxilofacial del grupo Hospitales de Madrid. Director del Máster en Cirugía Bucal e Implantología de la Universidad San Pablo CEU. Madrid.

#### Indexada en / Indexed in:

- IME
- IBECs
- LATINDEX
- GOOGLE ACADÉMICO

#### Correspondencia:

Patricia Trujillo Trujillo  
C/ San Feliciano N° 29  
13500 Puertollano (Ciudad Real)  
patryt\_91@hotmail.com  
Tel. 625 410 788

Fecha de recepción: 12 de abril de 2017.  
Fecha de aceptación para su publicación: 29 de junio de 2017.

## RESUMEN

La excelencia estética en los implantes del sector anterior sigue siendo un reto para los profesionales, además de una exigencia de nuestros pacientes.

Para ello, un correcto diagnóstico y la utilización de técnicas para la preservación de los tejidos duros y blandos, una extracción meticulosa, el mantenimiento de los perfiles de emergencia mediante el uso de injertos de tejido conectivo y provisionales inmediatos, son fundamentales para conseguir una estética adecuada y la armonía de los tejidos periimplantarios.

Se presenta el caso de una mujer de 57 años que refiere haber sufrido un traumatismo en el incisivo central superior izquierdo. El examen clínico y radiológico reveló una fractura horizontal a nivel del tercio coronal de la raíz sin pérdida ósea. Por lo que se planificó la colocación de un implante postextracción. Para la preservación de los tejidos se realizó un relleno con un sustituto óseo, un injerto de tejido conectivo del paladar tunelizado por vestibular y para el mantenimiento de la arquitectura gingival se llevó a cabo una provisionalización inmediata con su propia corona.

## PALABRAS CLAVE

Implantes postextracción; Injertos de tejido conectivo; Provisionales inmediatos.

## AESTHETIC management OF TISSUES IN POSTEXTRACTION IMPLANTS IN THE ANTERIOR SECTOR. A CLINICAL case REPORT

### ABSTRACT

Aesthetics excellency outcomes in anterior sector implants still is a challenge for professionals and is also the patient requirement.

To ensure this, a correct diagnostic, the use of techniques to preserve the soft and hard tissues, a meticulous extraction, the use of connective tissues graft to maintain the emergence profiles and use immediate provisionalization are essential to keep the esthetics armory of periimplant tissues.

In a presented case of a 57 year old woman, with an upper central incisor injury, the clinical and radiological examinations show a horizontal fracture in the upper third without any bone lost. An immediate implant was planned, bone substitute was used to tissue preservation, and a tunneling technique with a connective tissue graft taken from palatal. Her own crown was used to keep the gingival architecture as an immediate restoration.

### KEY WORDS

Immediate implant; Connective tissue graft; Immediate provisionalization.

## INTRODUCCIÓN

Con el objeto de lograr una restauración prostodóntica de aspecto natural, es necesario un equilibrio estético entre la prótesis y la arquitectura gingival. Esto cobra especial importancia en pacientes con altas expectativas estéticas.

La pérdida dentaria está acompañada de una serie de cambios fisiológicos que han sido descritos extensamente en la literatura; estos cambios pueden afectar a la apariencia de los tejidos periimplantarios. Tras la extracción de un diente la reabsorción de parte de la tabla vestibular es inevitable, el hueso fascicular o "bundle bone" se remodela con la desaparición del ligamento periodontal y como consecuencia se produce un colapso de los tejidos duros y blandos<sup>1,2</sup>, dando lugar a una atrofia de la cresta alveolar y una modificación de los tejidos blandos, provocando problemas estéticos y funcionales en nuestras restauraciones.

Los factores que influyen en el éxito del tratamiento periimplantario son numerosos y debe tenerse en cuenta la relevancia que puede conllevar la elevación o no de un colgajo, la posición tridimensional del implante en el alveolo, el diámetro y la geometría del implante, el manejo de restauraciones provisionales, el uso de sustitutos óseos e injertos de tejido blando. Las condiciones óptimas para la colocación de implantes inmediatos es la presencia de un alvéolo íntegro<sup>3,4</sup>.

Existen numerosas estrategias clínicas que tienen como objetivo limitar el colapso que se produce después de la extracción dentaria. Los sustitutos óseos se han usado para rellenar el espacio o "gap" entre la pared bucal y la plataforma del implante demostrando resultados favorables al compararlos con

los controles<sup>5</sup>. En un estudio experimental en perros, Botticelli y cols.,<sup>6</sup> demostraron que la curación de defectos de hasta 1,25 mm alrededor de implantes, ocurría espontáneamente, sin ser necesaria ninguna técnica de regeneración ósea. En caso de defectos superiores se puede sugerir el empleo de hueso autólogo o biomateriales con o sin membrana<sup>7</sup>. Esta última alternativa tiene la ventaja de una menor morbilidad y una mayor capacidad para mantener la estabilidad de los tejidos blandos, minimizando, además, la reabsorción inherente a los procesos de remodelado óseo<sup>8</sup>.

Por otra parte, el uso de injertos de tejido conectivo (ITC) ha demostrado compensar parcialmente los cambios dimensionales que ocurren después de la extracción dentaria y la colocación del implante. En estudios preclínicos se ha observado que los ITC utilizados en combinación con implantes inmediatos resultaron en una mínima preservación de la tabla bucal, aunque sí consiguieron engrosar el tejido de manera significativa y el margen del tejido blando se colocó en una posición más coronal al compararlo con los implantes inmediatos no injertados<sup>9</sup>. Diferentes autores han demostrado de igual manera los beneficios del uso de injertos de tejido conectivo en implantes inmediatos. En un estudio clínico, veinte pacientes tratados de manera consecutiva recibieron implantes inmediatos e ITC en alveolos intactos. Los autores concluyeron que siempre que existía una adecuada posición tridimensional del implante, la posición del margen gingival se mantenía y era posible engrosar el tejido<sup>10</sup>.

Estas metodologías de compensación utilizando procedimientos reconstructivos con injertos de tejidos duros y blandos asociados a implantes inmediatos tienen demostrado un resultado efectivo en alvéolos íntegros.<sup>5,10,11</sup>

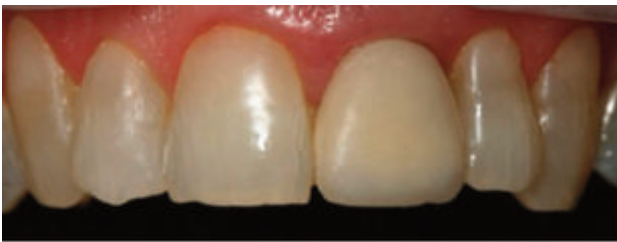

Figura 1. Situación inicial.

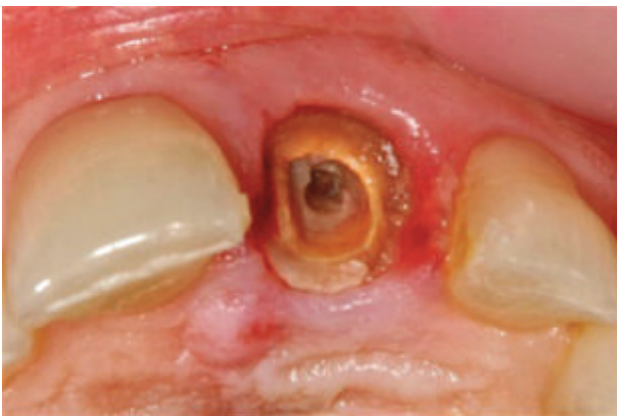

Figura 2. Fractura horizontal del tercio coronal de la raíz. Vista oclusal.

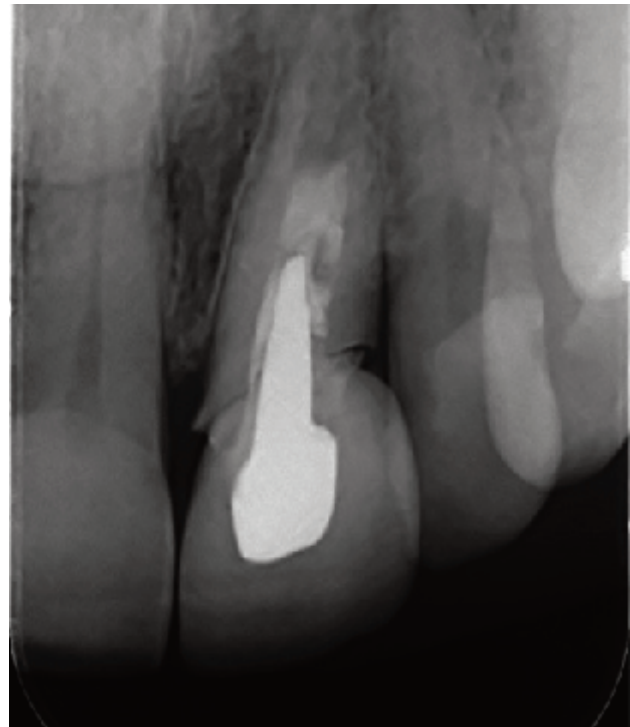

Figura 3. Radiografía periapical inicial.

La colocación de implantes postextracción junto con prótesis provisionales inmediatas han evidenciado un efecto positivo en los tejidos blandos periimplantarios<sup>12,13</sup>. Estos provisionales juegan un papel importante en el éxito de este tipo de tratamiento, ya que, restablecen la estética tras la cirugía, siendo esto uno de los requerimientos de nuestros pacientes. La restauración provisional maneja el desplazamiento de los tejidos blandos alrededor de los implantes para crear el perfil de emergencia deseado<sup>14,15</sup> y facilitan la cicatrización de los tejidos blandos. La forma del pilar y la restauración están íntimamente relacionados con la arquitectura gingival.<sup>16,17</sup>

Por tanto, la colocación de un implante inmediato debe de seguir un protocolo tanto quirúrgico como restaurador que asegure la estabilidad de los tejidos periimplantarios a largo plazo, especialmente en aquellas circunstancias en las que las exigencias del paciente o el riesgo estético sean muy elevadas.

## CASO CLÍNICO

Se presenta el caso de una mujer de 57 años ASA tipo I, con altas expectativas estéticas. Refería haber sufrido un traumatismo en el incisivo central superior izquierdo.

El examen clínico y radiológico reveló una fractura horizontal a nivel del tercio coronal de la raíz, con pronóstico imposible desde el punto de vista restaurador (Figuras 1, 2 y 3). Se comprobó que la pared ósea del alveolo se encontraba intacta y el hueso interproximal preservado, defecto tipo I. Por lo que se planificó la colocación de un implante postextracción.

El mismo día de la cirugía, la paciente comenzó con clorhexidina al 0,12% cada 12 horas durante 7 días, se prescribió terapia

antibiótica (amoxicilina/ ácido clavulánico 875/125mg, cada 8 horas durante 7 días) y analgésica/ antiinflamatoria (dexketo profeno trometamol 25mg cada 8 horas durante 7 días).

Bajo anestesia local (articaína 4% 1:100.000 adrenalina), se procedió a la extracción del diente (Figura 4) utilizando fórceps y periotomos para minimizar el daño de la cortical vestibular. El fresado del lecho se realizó en la cara palatina del alveolo evitando el daño de la cresta ósea vestibular, así como una posición bucal excesiva que pudiera comprometer la estabilidad de los tejidos periimplantarios. Una vez preparado el lecho y, comprobada la integridad de la cortical vestibular, se colocó el implante (MIS® V3 3.90 x 13 mm), en la posición tridimensional correcta tal y como recomienda la literatura (Figura 5). El hombro del implante se ubicó a una profundidad de 4 mm apical de los aspectos bucal y cervical de la corona clínica futura para conseguir un perfil de emergencia adecuado.

Desde el punto de vista vestibulo-palatino, el implante se colocó en el lado palatino del alveolo para prevenir la exposición de espiras en caso de reabsorción de la tabla vestibular y, por tanto, para tratar de evitar la recesión del margen gingival que pudiera comprometer estéticamente los resultados.

Con el objetivo de minimizar las consecuencias de la reabsorción ósea postextracción a nivel vestibular se colocó un sustituto óseo sintético compuesto de una síntesis química de HA (hidroxiapatita) al 60% y  $\beta$ -TCP ( $\beta$ - fosfatotricálcico) al 40% (MIS® 4BONE BCH) para rellenar el espacio creado entre la tabla ósea y la parte más vestibular del implante (Figura 6).

Se tomó un injerto de tejido conectivo y se introdujo por vestibular de la tabla ósea realizando una técnica en túnel (Figura 7). De

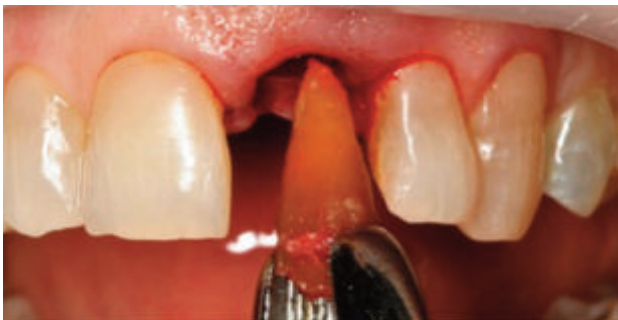

Figura 4. Extracción atraumática del 21.

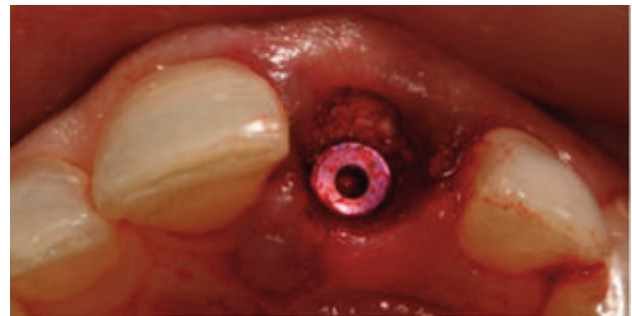


Figura 6. Relleno del gap.

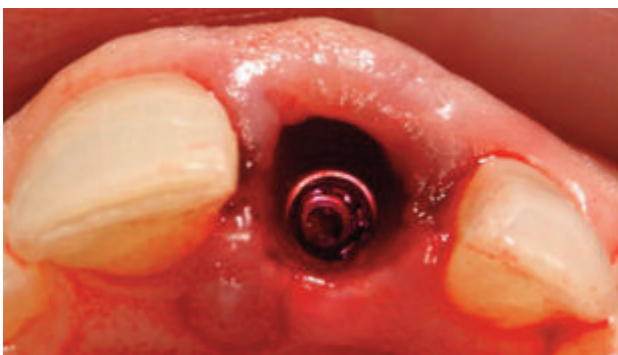

Figura 5. Posición tridimensional del implante. Vista oclusal.

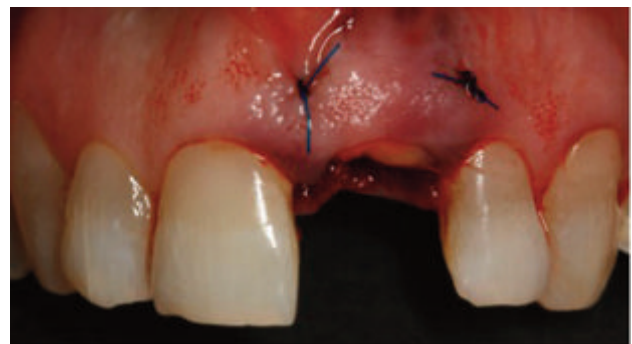

Figura 7. Injerto de tejido conectivo.

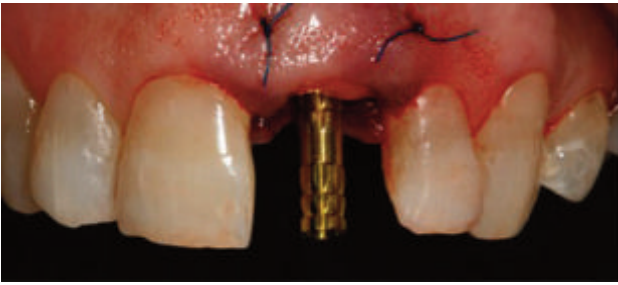


Figura 8. Pilar temporal atornillado al implante.

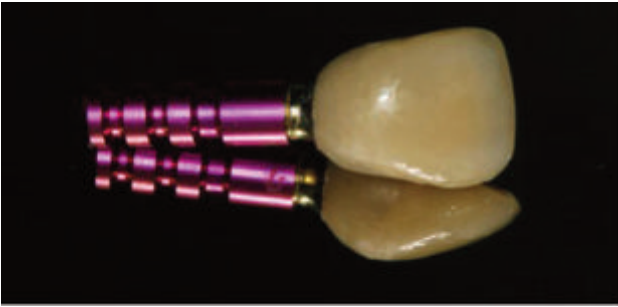


Figura 9. Diseño del provisional inmediato con un perfil de emergencia ligeramente cóncavo, para evitar la presión sobre el injerto de tejido conectivo.

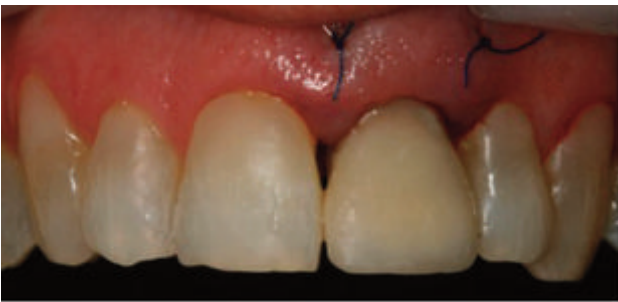

Figura 10. Restauración provisional tras la cirugía.

este modo, se aumentó el espesor del tejido blando periimplantario, para prevenir la posible reducción del volumen del tejido de la zona tratada.

La localización elegida para la obtención del injerto de tejido conectivo fue la cara palatina de los premolares superiores del mismo cuadrante. El diseño de la ventana para la obtención del injerto se realizó mediante una incisión única, tratando de minimizar así el daño de la mucosa palatina y, por tanto, el postoperatorio de la zona donante. La herida palatina se cerró con suturas monofilamento de 5-0. Una vez colocado el injerto en su posición se suturó el mismo mediante suturas de 5-0 monofilamento.

Para confeccionar el provisional inmediato se optó por utilizar la corona de la paciente, ya que esta mantiene la naturalidad del contorno y del perfil de emergencia, se realizó una restau-

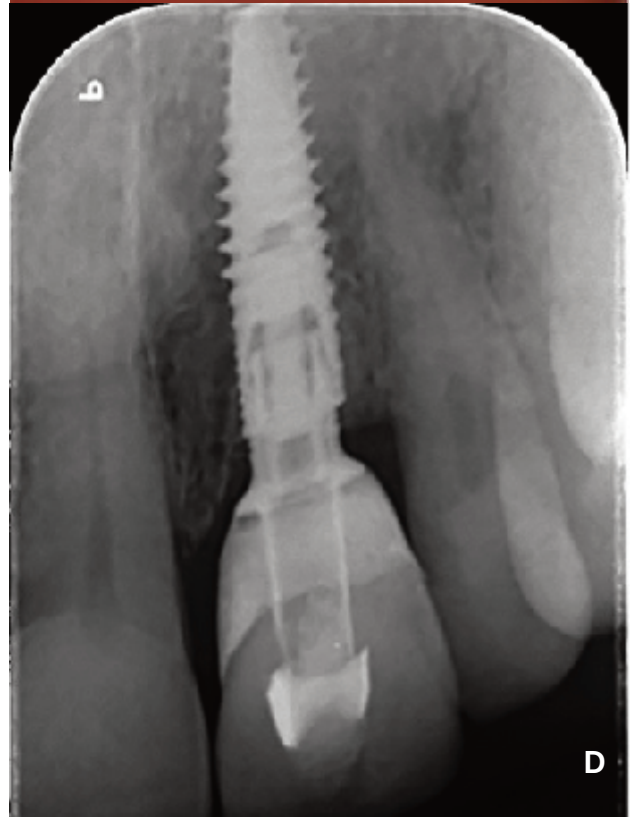
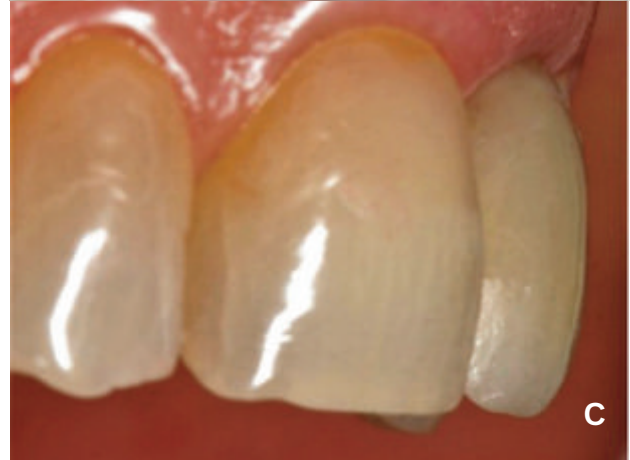
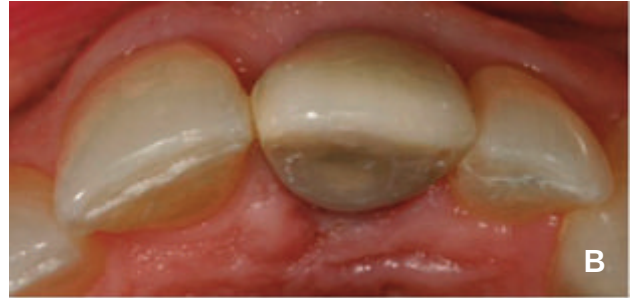
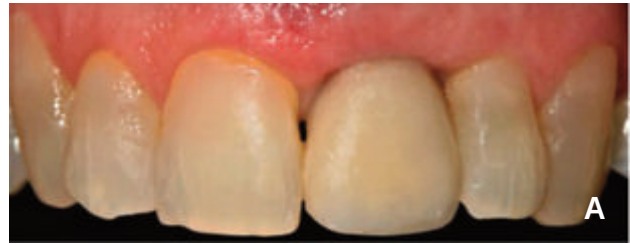Figura 11. Tras cuatro meses de cicatrización; a) vista frontal, b) vista oclusal, c) vista lateral, d) radiografía periapical.

ración provisional atornillada mediante un pilar temporal (Figura 8). La corona provisional fue rebasada y adaptada conformando los perfiles críticos y subcríticos de la restauración para que los tejidos blandos periimplantarios se pudieran apoyar de manera óptima, dejando un espacio adecuado para el asentamiento del tejido conectivo, así como el epitelio de unión, sin generar presión en los tejidos blandos, hecho que puede provocar una recesión de los tejidos a nivel del margen gingival de las restauraciones implanto-soportadas (Figuras 9 y 10). Se ajustó fuera de oclusión, sin contactos en protrusiva ni en lateralidad. Dos semanas después de la cirugía, se retiraron las suturas.

La cicatrización de los tejidos se produjo libre de complicaciones. Tras un período de cuatro meses se retiró la corona provisional observándose el correcto mantenimiento de las estructuras anatómicas (Figura 11).

Se prosiguió con la fase protésica definitiva, para obtener los mejores resultados estéticos se planificó la realización de dos carillas de disilicato de litio sobre el incisivo central superior derecho y sobre un pilar individualizado de IPS e.max® Press atornillado al implante.

Para ello se realizó el tallado del central y la toma de impresión, se llevó a cabo una técnica individualizada transfiriéndole al técnico de laboratorio el perfil de emergencia exacto y la relación con los tejidos blandos conseguida a través del provisional (Figura 12). Con el modelo de trabajo el laboratorio realizó un encerado diagnóstico para la carilla del 11 y sobre un pilar definitivo elaboró un muñón a medida replicando los contornos del implante en 21 (Figura 13). Una vez encerado el modelo, se obtiene mediante inyección el pilar individualizado de IPS e.max® Press (Figura 14). Se citó a la paciente para comprobar el ajuste pasivo y la adaptación a los tejidos blandos, así como para verificar que el color del muñón del diente tallado y del pilar sobre implante era exactamente el mismo (Figura 15).

Finalmente, el laboratorio realizó dos carillas feldespáticas (Figura 16). En clínica se atornilla el pilar definitivo, y bajo aislamiento del campo operatorio el restaurador cementó (Variolink® II Ivoclar Vivadent) las dos carillas, 11 y 21 (Figuras 17 y 18).

## DISCUSIÓN

La colocación de implantes inmediatos es un procedimiento fiable para el tratamiento de pérdidas dentarias en el sector anterior, que aporta ventajas, tanto para el profesional como para el paciente, respecto a los protocolos tradicionales, ya que, reduce el tiempo de tratamiento. Sin embargo, es muy importante una correcta selección del paciente y una adecuada planificación preoperatoria con objeto de conseguir resultados exitosos y predecibles a largo plazo.

Botticelli y cols.,<sup>18</sup> han publicado recientemente los resultados a 5 años de seguimiento de un estudio prospectivo controlado sobre 18 implantes colocados en 18 individuos que fueron tratados con implantes inmediatos postextracción, siendo los resultados muy favorables a nivel de tejidos blandos y duros periimplantarios, obteniéndose un 100% de supervivencia tras 5

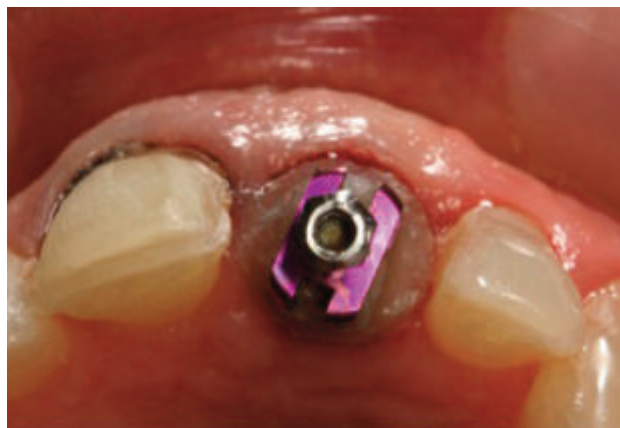

Figura 12. Toma de impresión de 11 y 21.

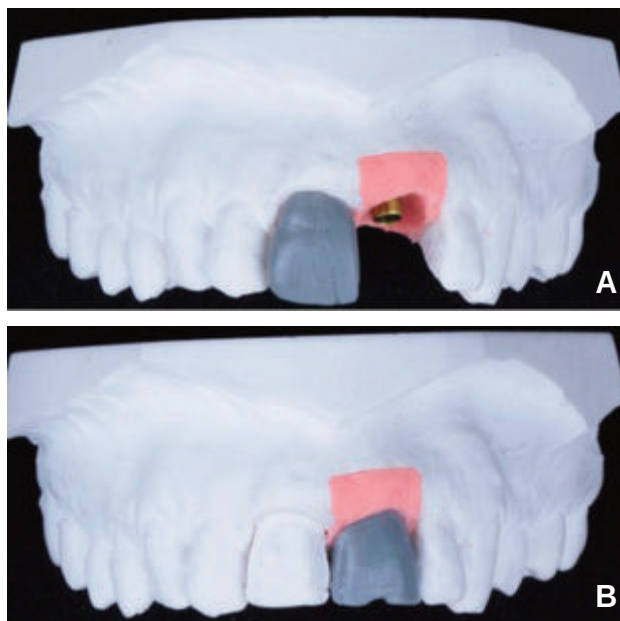


Figura 13. Encerado diagnóstico; a) carilla en 11, b) pilar sobre implante en 21.

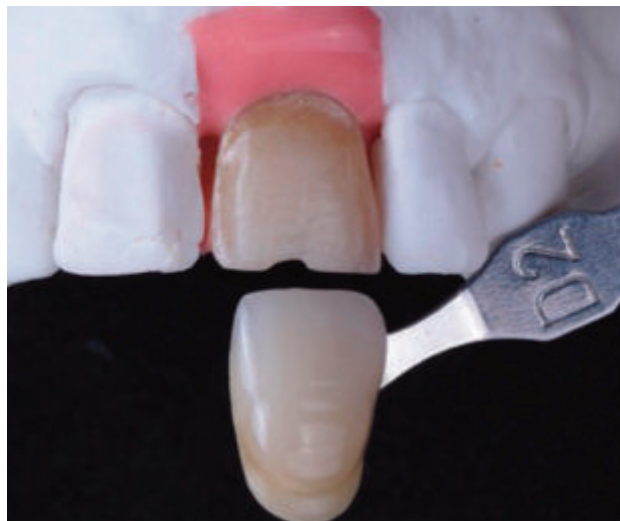

Figura 14. Pilar individualizado de IPS e.max® Press.

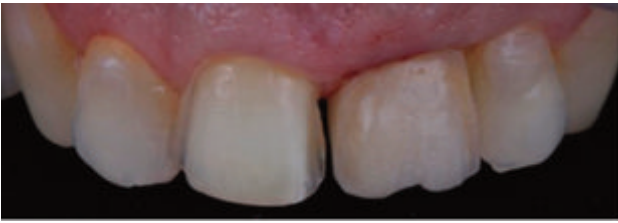

Figura 15. Prueba del pilar para verificar el color.

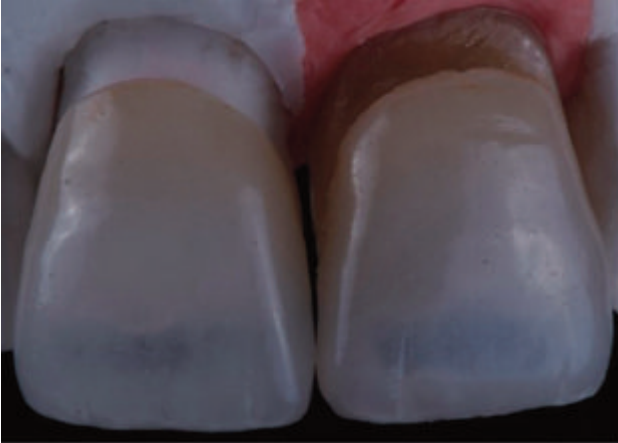

Figura 16. Carillas feldespáticas.

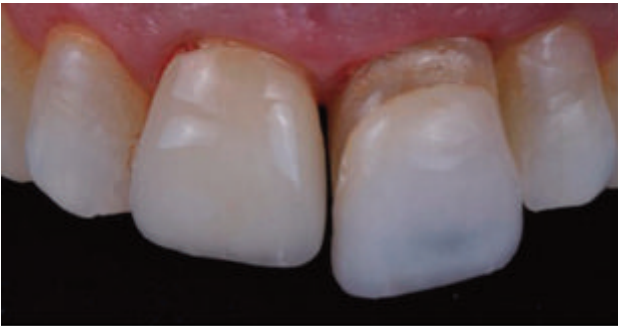

Figura 17. Cementado de carillas.

años de seguimiento.

La extracción mínimamente traumática, la colocación del implante sin elevar colgajo en la posición tridimensional correcta y si es posible, el sellado alveolar con provisionales inmediatos, son pasos importantes dentro del protocolo para alcanzar un resultado estético y funcional adecuado, ya que, estos factores van a influir en la respuesta final de los tejidos duros y blandos pese al uso de diferentes sistemas de implantes<sup>19</sup>.

Existe numerosa evidencia científica que demuestra que los implantes inmediatos en alveolos íntegros con restauraciones provisionales simultáneas no evitan la pérdida ósea y no mantienen la estabilidad del margen gingival vestibular en su totalidad, pudiendo ocasionar recesiones de la mucosa periimplantaria alrededor de 0,5-1 mm<sup>2</sup>. Siendo la presencia de una cortical vestibular delgada o su pérdida parcial descrita como uno de los principales factores de riesgo para el

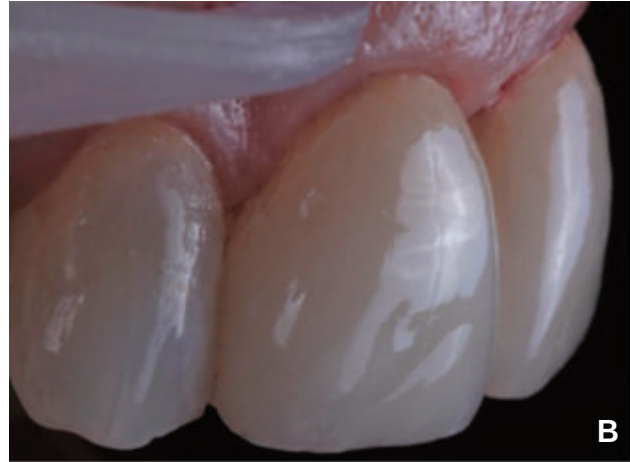
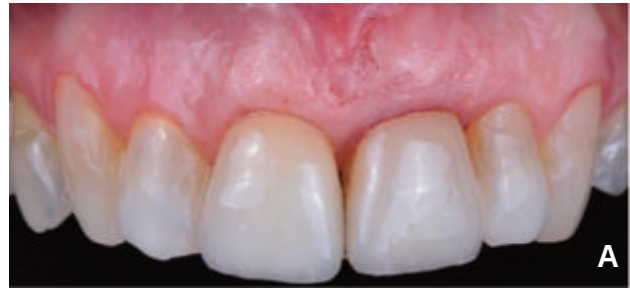
Figura 18. Situación final; a) vista frontal, b) vista lateral.

desarrollo de recesiones en implantes inmediatos postextracción<sup>4</sup>.

Para compensar dichas alteraciones volumétricas causadas tras la extracción dental, el uso de injertos de tejido conectivo en el momento de la colocación del implante inmediato es un procedimiento efectivo. Los resultados a seis meses después del injerto muestran una ganancia de tejido de 0,34 mm frente a una recesión de 1,06 mm en los casos no injertados<sup>20</sup>.

Por otra parte, Araújo y cols.,<sup>5</sup> demostraron que la utilización de sustitutos óseos, modificó el proceso de cicatrización de los tejidos duros, promoviendo una mayor cantidad de tejido duro en la porción cervical del alveolo aumentando el nivel marginal de contacto hueso-implante.

Además, la literatura evidencia que las restauraciones provisionales desempeñan un papel fundamental creando y/o preservando la arquitectura de los tejidos blandos, logrando el perfil gingival ideal de los tejidos periimplantarios<sup>21</sup>. El provisional inmediato reemplaza los contornos naturales de los dientes y ayuda a soportar la arquitectura gingival durante el periodo de cicatrización, mejorando así la predictibilidad del tratamiento<sup>22</sup>. Con su diseño, debe proteger la zona quirúrgica y estabilizar los materiales de injerto, sin ejercer una presión excesiva sobre la encía. La función de éstas consiste en crear un tejido blando periimplantario que armonice con el tejido blando de los dientes adyacentes. El cambio del perfil de emergencia puede realizarse añadiendo o quitando material a los provisionales<sup>21</sup>.

Actualmente, varios autores presentan muy buenos resultados combinando técnicas que utilizan una asociación de procedi-

mientos reconstructivos de tejidos duros y/o injertos de tejido blandos con restauraciones provisionales simultáneas<sup>11,23</sup>.

## CONCLUSIONES

Los implantes postextracción son una alternativa predecible para el tratamiento de la pérdida dentaria en el sector anterior.

La preservación de los tejidos duros y blandos, así como una técnica mínimamente invasiva son factores determinantes para obtener resultados estéticos en implantes anteriores.

El uso de injertos de tejido conectivo ha demostrado compensar parcialmente los cambios dimensionales que ocurren después de la extracción dentaria y la colocación del implante.

El mantenimiento de los contornos gingivales mediante restauraciones provisionales directas a implantes ha demostrado ser un tratamiento idóneo para mantener un perfil de emergencia óptimo proporcionando una restauración definitiva con aspecto natural.



## BIBLIOGRAFÍA

1. Schropp L, Wenzel A, Kostopoulos L, Karring T. Bone healing and soft tissue contour changes following single-tooth extraction: a clinical and radiographic 12-month prospective study. *Int J Periodontics Restorative Dent* 2003; 23 (4): 313-23.
2. Araújo MG, Lindhe J. Dimensional ridge alterations following tooth extraction. An experimental study in the dog. *J Clin Periodontol* 2005; 32 (2): 212-8.
3. Elian N, Cho SC, Froum S, Smith RB, Tarnow DP. A simplified socket classification and repair technique. *Pract Proced Aesthet Dent* 2007; 19 (2): 99-106.
4. Chen ST, Buser D. Clinical and esthetic outcomes of implants placed in postextraction sites. *Int J Oral Maxillofac Implants* 2009; 24 (Suppl): 186-217.
5. Araújo MG, Linder E, Lindhe J. Bio-Oss collagen in the buccal gap at immediate implants: a 6-month study in the dog. *Clin Oral Implants Res* 2011; 22 (1): 1-8.
6. Botticelli D, Berglundh T, Lindhe J. Hard-tissue alterations following immediate implant placement in extraction sites. *J Clin Periodontol* 2004; 31 (10): 820-8.
7. Chen ST, Darby IB, Reynolds EC. A prospective clinical study of non-submerged immediate implants: clinical outcomes and esthetic results. *Clin Oral Implants Res* 2007; 18 (5): 552-62.
8. Araújo M, Linder E, Wennström J, Lindhe J. The influence of Bio-Oss Collagen on healing of an extraction socket: an experimental study in the dog. *Int J Periodontics Restorative Dent* 2008; 28 (2): 123-35.
9. Caneva M, Botticelli D, Viganò P, Morelli F, Rea M, Lang NP. Connective tissue grafts in conjunction with implants installed immediately into extraction sockets. An experimental study in dogs. *Clin Oral Implants Res* 2013; 24 (1): 50-6.
10. Kan JY, Rungcharassaeng K, Morimoto T, Lozada J. Facial gingival tissue stability after connective tissue graft with single immediate tooth replacement in the esthetic zone: consecutive case report. *J Oral Maxillofac Surg* 2009; 67 (Suppl 11): 40-8.
11. Tarnow DP, Chu SJ, Salama MA, Stappert CFJ, Salama H, Garber DA. Flapless post-extraction socket implant placement in the esthetic zone: part 1. The effect of bone grafting and/or provisional restoration on facial-palatal ridge dimensional change—a retrospective cohort study. *Int J Periodontics Restorative Dent* 2014; 34 (3): 323-31.
12. Andersen E, Haanæs HR, Knutsen BM. Immediate loading of single-tooth ITI implants in the anterior maxilla: a prospective 5-year pilot study. *Clin Oral Implants Res* 2002; 13 (3): 281-7.
13. Kan JY, Rungcharassaeng K. Site development for anterior single implant esthetics: the dentulous site. *Compend Contin Educ Dent* 2001; 22 (3): 221-31.
14. Mitrani R, Phillips K, Kois JC. An implant-supported, screw-retained, provisional fixed partial denture for pontic site enhancement. *Pract Proced Aesthet Dent* 2005; 17 (10): 673-8.
15. Touati B. Biologically driven prosthetic options in implant dentistry. *Pract Proced Aesthet Dent* 2004; 16 (7): 517-20.
16. Jemt T, Lekholm U. Measurements of buccal tissue volumes at single-implant restorations after local bone grafting in maxillas: A 3-year clinical prospective study case series. *Clin Implant Dent Relat Res* 2003; 5 (2): 63-70.
17. Kois JC, Kan JY. Predictable peri-implant gingival aesthetics: Surgical and prosthodontic rationales. *Pract Proced Aesthet Dent* 2001; 13 (9): 691-8.
18. Botticelli D, Renzi A, Lindhe J, Berglundh T. Implants in fresh extraction sockets: a prospective 5-year follow-up clinical study. *Clin Oral Implants Res* 2008; 19 (12): 1226-32.
19. Grunder U, Gracis S, Capelli M. Influence of the 3-D bone-to-implant relationship on esthetics. *Int J Periodontics Restorative Dent* 2005; 25 (2): 113-9.
20. Grunder U. Crestal ridge width changes when placing implants at the time of tooth extraction with and without soft tissue augmentation after a healing period of 6 months: report of 24 consecutive cases. *Int J Periodontics Restorative Dent* 2011; 31 (1): 9-17.
21. Wittneben JG, Buser D, Belser UC, Brägger U. Peri-implant soft tissue conditioning with provisional restorations in the esthetic zone: the dynamic compression technique. *Int J Periodontics Restorative Dent* 2013; 33 (4): 447-55.
22. De Rouck T, Collys K, Wyn I, Cosyn J. Instant provisionalization of immediate single-tooth implants is essential to optimize esthetic treatment outcome. *Clin Oral Implants Res* 2009; 20 (6): 566-70.
23. Cabello G, Rioboo M, Fábrega JG. Immediate placement and restoration of implants in the aesthetic zone with a trimodal approach: soft tissue alterations and its relation to gingival biotype. *Clin Oral Implants Res* 2013; 24 (10): 1094-100.