



CASO
CLÍNICO

PROCEDIMIENTO DE ESTÉTICA INMEDIATA EN REGIÓN ANTERIORINFERIOR. PRESENTACIÓN DE UN CASO CLÍNICO

Andrés Veiga M., Martínez González, M.J.S., Martínez Rodríguez, N., Fontalvo González, R., Martínez-González, J.M.
Procedimiento de estética inmediata en región anteriorinferior. Presentación de un caso clínico. Cient. Dent. 2012; 9; 3: 205-210.



Andrés Veiga, María
Odontóloga. Cirujana bucal.

Martínez González, M^a José Sandra
Cirujana bucal. Hospital Virgen de la Paloma.

Martínez Rodríguez, Natalia
Odontóloga. Cirujana bucal.

Fontalvo González, Rossana
Odontóloga.

Martínez-González, José María
Profesor Titular de Cirugía.
Facultad de Odontología. UCM.

Indexada en / Indexed in:
- IME
- IBECs
- LATINDEX
- GOOGLE ACADÉMICO

Correspondencia:
jmargo@odon.ucm.es

Fecha de recepción: 14 de mayo de 2012.
Fecha de aceptación para su publicación:
26 de septiembre de 2012.

RESUMEN

Introducción: En la actualidad los pacientes demandan no sólo resultados funcionales, sino que también requieren resultados estéticos y una disminución del tiempo transcurrido desde la extracción dentaria hasta su rehabilitación protética sobre implantes. Esta mayor demanda de resultados estéticos y disminución de los tiempos de tratamiento ha contribuido en la aparición un procedimiento denominado "reposición inmediata" que combina la colocación de implantes postextracción y estética inmediata.

Objetivo: Presentar como alternativa terapéutica el procedimiento de reposición inmediata en el sector anteroinferior, describiendo la técnica y sus resultados estéticos.

Caso clínico: Paciente mujer de 53 años que acude a nuestra consulta por movilidad en incisivos inferiores, en la exploración clínica se observó movilidad tipo 2-3 y ausencia de signos de infección, mientras que la exploración radiológica evidenció una extensa pérdida ósea horizontal alrededor de los incisivos inferiores. Ante esta situación clínica se decidió la extracción de los mismos y su rehabilitación mediante procedimiento de "reposición inmediata".

Conclusiones: un buen diagnóstico, una cuidadosa técnica quirúrgica y un correcto tratamiento protético favorecen un pronóstico favorable en este procedimiento terapéutico denominado reposición inmediata, si bien la evolución y mantenimiento de los resultados depende de la higiene oral que mantenga el paciente y que acuda con regularidad a los controles clínicos.

IMMEDIATE AESTHETIC PROCEDURE IN THE ANTERIOR INFERIOR REGION. PRESENTATION OF A CLINICAL CASE

ABSTRACT

Introduction: At present, patients demand not only functional results, but they also require aesthetic results and a decrease of the time transpiring from the dental extraction until their prosthetic rehabilitation with implants. This greater demand of aesthetic results and decrease in the treatment time has contributed to the appearance of a procedure called "immediate replacement" which combines the placement of post-extraction implants and immediate aesthetics.

Objective: To present as a therapeutic alternative the procedure of immediate replacement in the anterior inferior sector, describing the technique and the aesthetic results.

Clinical case: Female patient of 53 years of age comes to the office for mobility in inferior incisors; in the clinical examination type 2-3 mobility and absence of signs of infection were observed, while the radiological examination showed extensive horizontal bone loss around the lower incisors. In view of this clinical situation it was decided to extract them and perform their rehabilitation by means of the "immediate replacement" procedure.

Conclusions: a good diagnosis, a careful surgical technique and correct prosthetic treatment support a favourable prognosis in this therapeutic procedure called immediate replacement, although the evolution and the

PALABRAS CLAVE

Implantes postextracción; Estética inmediata; Reposición inmediata; Zona estética; Estética tejidos blandos.

maintenance of the results depend on the oral hygiene that the patient maintains and that she comes regularly to the clinical checks.

KEY WORDS

Post-extraction implants; Immediate aesthetics; Immediate replacement; Aesthetics area; Soft tissue aesthetics.

INTRODUCCIÓN

La rehabilitación de espacios edéntulos mediante la colocación de implantes ha evolucionado desde sus inicios a la actualidad consecuencia de la investigación clínica y animal, que han aportado un mayor conocimiento de los fenómenos biológicos que rigen la osteointegración. De este modo, los protocolos de carga establecidos inicialmente por Branemark han experimentado una disminución en los tiempos, así además de la carga convencional, podemos hablar de carga precoz y de carga inmediata que consiste en la colocación de la prótesis sobre implantes hasta 48 horas después de la inserción de los implantes¹.

Una variación de la carga inmediata es la •restauración o estética inmediata□ que se puede definir como un procedimiento que implica la restauración protética en un plazo de 48 horas tras la colocación de los implantes sin que exista oclusión con el diente antagonista¹. Este procedimiento, que se emplea para restaurar ausencias de dientes unitarios o zonas parcialmente edéntulas, muestra unos buenos resultados cuando la técnica quirúrgica y protética es la correcta²⁻⁴.

En la práctica diaria cada vez es mayor la demanda de pacientes que requieren resultados estéticos y no sólo funcionales, además de una disminución del tiempo transcurrido desde la extracción del diente a la colocación fija sobre implantes. Esta demanda para minimizar los tiempos de espera y la consecución de unos mejores resultados estéticos ha contribuido a la aparición de un nuevo procedimiento denominado •reposición inmediata□ que combina la colocación de implantes inmediatos y estética inmediata⁵.

El objetivo de esta publicación es presentar como alternativa terapéutica este procedimiento de restauración inmediata en el sector anteroinferior, describiendo la técnica y sus resultados estéticos.

CASO CLÍNICO

Paciente mujer de 53 años que acudió a nuestra consulta por movilidad de incisivos inferiores. Al realizar la exploración clínica se observó movilidad tipo 2-3, con una pérdida de

inserción de 7 mm. La encía presentaba coloración normal y no existía supuración (Fig. 1). En la exploración radiológica mediante una radiografía panorámica se visualizó la extensa reabsorción horizontal a nivel de los incisivos inferiores sin signos de infección activa (Fig. 2).

Ante esta situación clínica se consideró que la mejor actitud terapéutica es la extracción de los 4 incisivos inferiores y se ofreció a la paciente las distintas alternativas de tratamiento, entre las que se incluyó la •reposición inmediata□

Una vez firmado el consentimiento informado se procedió a iniciar el tratamiento, y para ellos se tomaron impresiones que se enviaron al laboratorio para que realizase la prótesis provisional de acrílico.

La parte quirúrgica del tratamiento se inició con la desinfección del campo, seguida de la infiltración anestésica para comenzar con la extracción de los 4 incisivos, que ha de ser lo más cuidadosa posible, primando los movimientos mesio-distales y de rotación, para preservar la cortical vestibular que será fundamental en el éxito final del tratamiento, tanto desde el punto de vista funcional como estético. Tras la extracción dentaria se realizó el legrado de los alveolos comprobándose su integridad, puesto que en este caso la colocación de los implantes se realizó sin levantar colgajo (Fig. 3). Se colocaron 2 implantes de S3 (diámetro 3,7) del

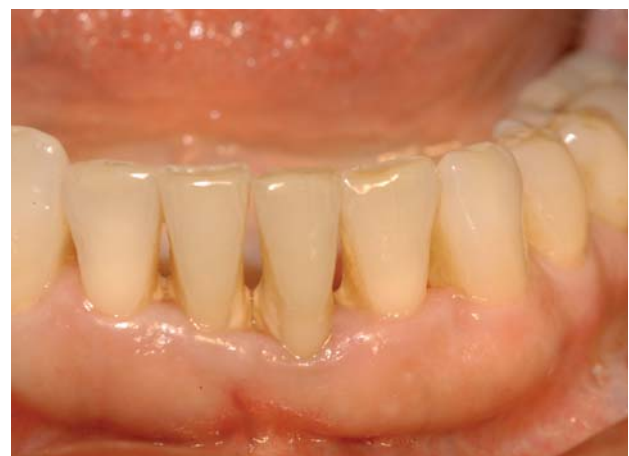

Fig. 1. Aspecto clínico previo al tratamiento.

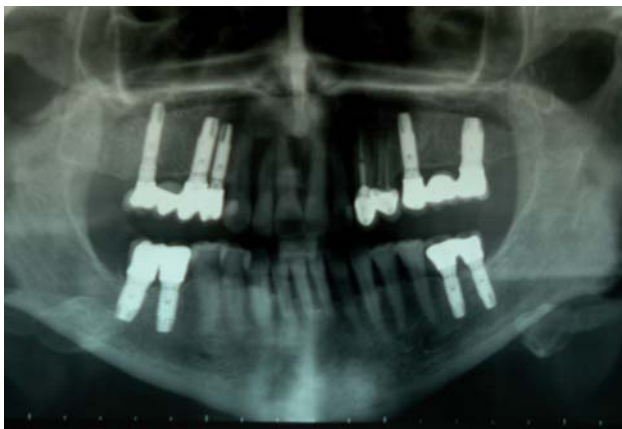

Fig. 2. Rx panorámica en la que se observa pérdida ósea horizontal en sector anteroinferior.

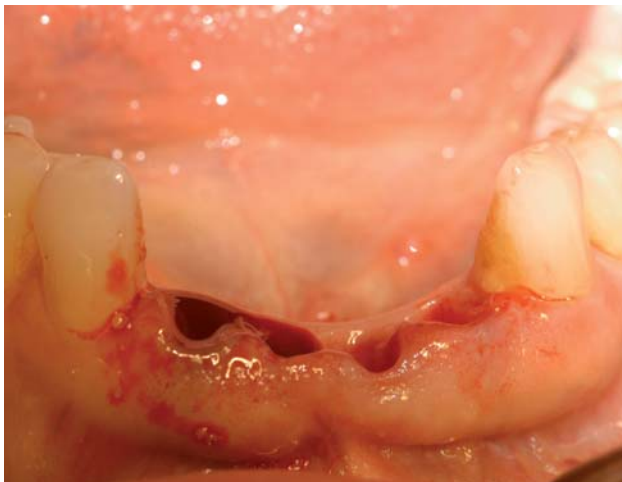


Fig. 3. Alveolos postextracción.

sistema Phibo® en la posición 32 y 42 siguiendo la secuencia de fresado del sistema, y con una longitud de 13 mm que supera en 3 mm la altura ósea supraapical para conseguir una buena estabilidad primaria que será fundamental para el pronóstico del tratamiento, mientras que a nivel coronal se situó a 3mm del margen gingival del diente adyacente (Fig. 4). En este caso como la discrepancia hueso-implante

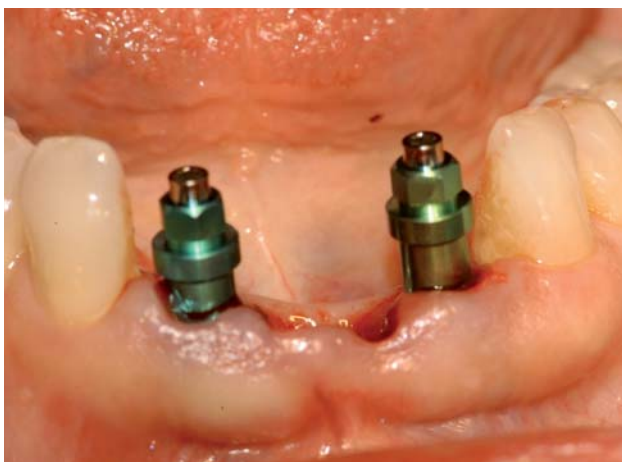


Fig. 4. Colocación implantes S3 Phibo® sin levantar colgajo.

no fue mayor de 2 mm no se rellenó el gap con biomateriales.

Posteriormente a la colocación de los implantes se inició la parte protética del tratamiento, retirándose el transportador del implante para evitar los micromovimientos mediante la llave acodada, y se colocaron los aditamentos protéticos de estética inmediata: pilar pronic y cofia de plástico que se fijaron mediante un tornillo de laboratorio (Fig. 5). Una vez comprobado que la entrada de la prótesis provisional se realizaba sin obstáculos se rellenó con resina TAB 2000® el espacio entre la prótesis y la corona y se esperó a su fraguado (Fig. 6). Es importante realizar movimientos antihorarios de los tornillos de laboratorio durante el fraguado para poder retirarlos con facilidad. Una vez fraguada se retiró la prótesis provisional acrílica para eliminar los excesos y pulirlos márgenes para favorecer la remodelación de los tejidos blandos. Finalmente, se fijó sobre los implantes mediante los tornillos clínicos y se verificó la oclusión mediante papel de articular, dejándola en anoclusión (Fig. 7).

La medicación postoperatoria no difiere a la de cualquier tratamiento con implantes: Amoxicilina® 750mg durante 7 días,

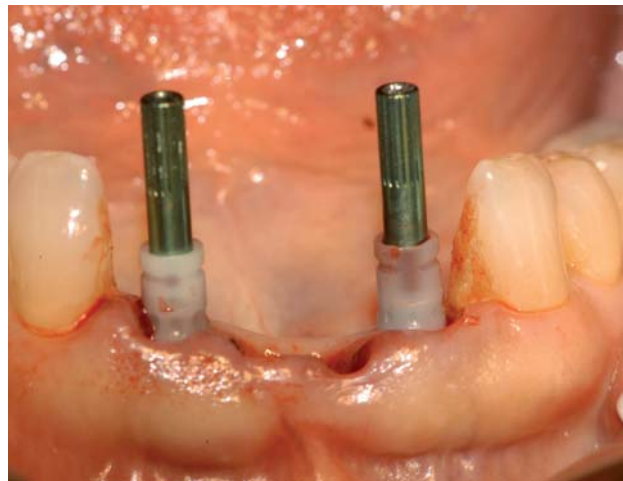


Fig. 5. Cofias de plástico fijadas con tornillo de laboratorio.

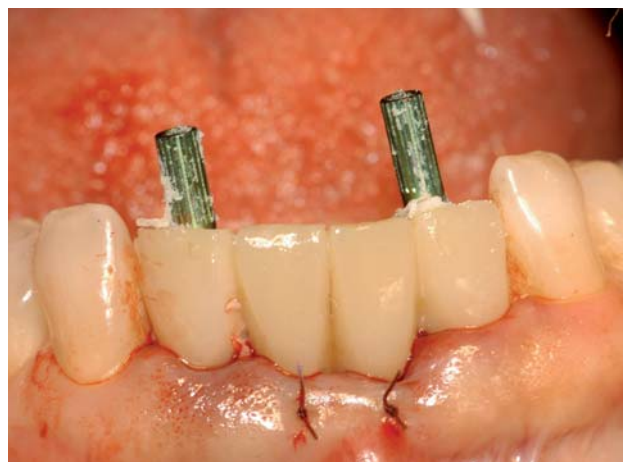

Fig. 6. Relleno de la prótesis con resina TAB 2000®.

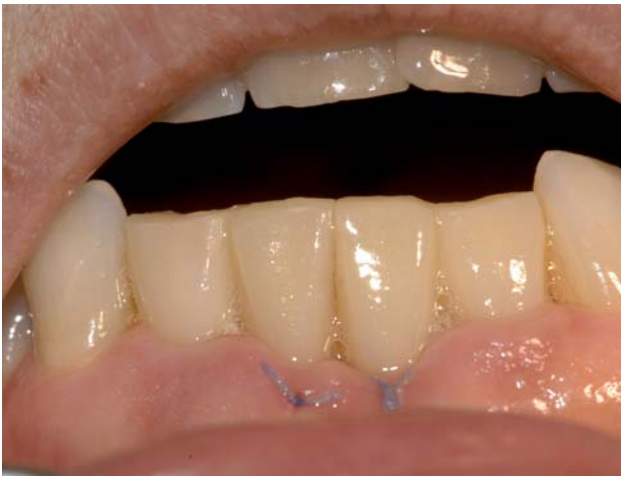

Fig. 7. Aspecto de la prótesis pulida y verificada la oclusión.

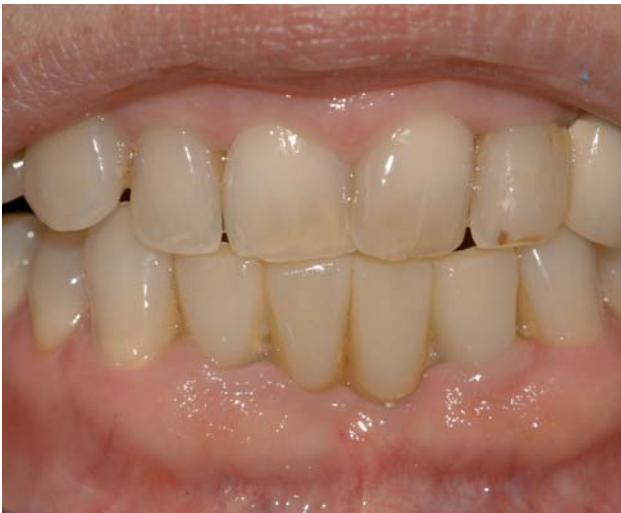

Fig. 8. Aspecto clínico de la prótesis provisional a los 3 meses de la intervención.

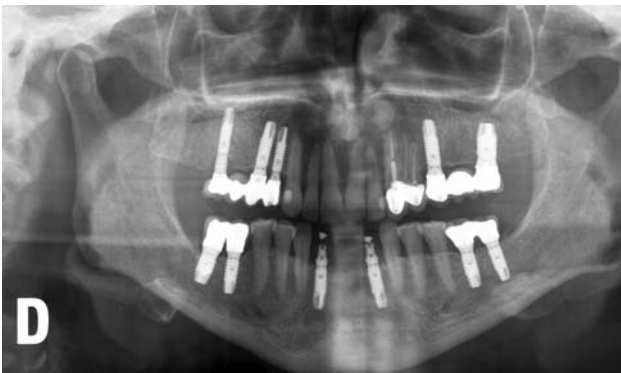


Fig. 9. Rx panorámica a los 3 meses de la intervención.

Voltaren® durante 2 días y analgésicos de rescate. Es importante recordar al paciente en las recomendaciones generales la necesidad de mantener una buena higiene bucal, mediante el cepillado y el uso de colutorios.

La primera revisión se realizó a las 48 horas con la finalidad de observar la evolución de los tejidos y retocar la prótesis,

volviendo a chequear la oclusión. Desde ese momento se establecieron controles clínicos a los 7, 15, 30 y 45 días, hasta los 3 meses (Fig. 8), momento en el cual se realizaron los controles radiológicos que consistieron en una radiografía panorámica y radiografías periapicales. (Fig. 9-11). Estos controles fueron positivos por lo que se inició la elaboración de la prótesis definitiva (Fig. 12).

En todos los controles la respuesta de los tejidos blandos fue satisfactoria, con el mantenimiento de las papilas, margen gin-

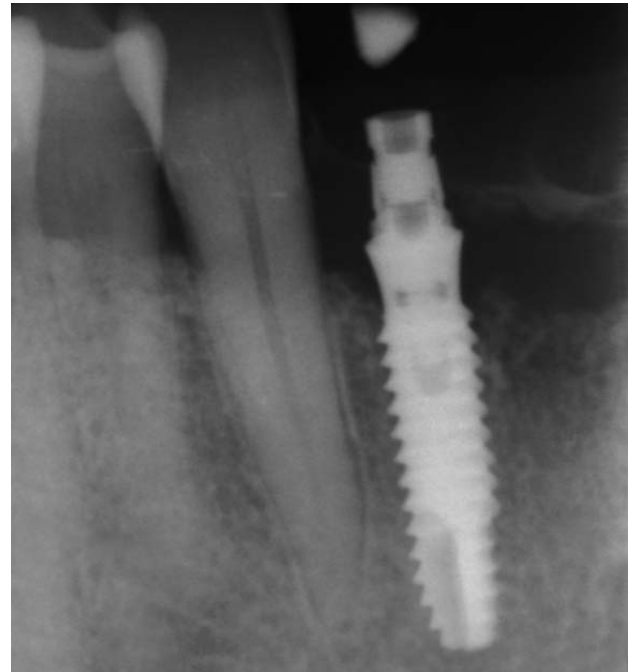

Fig. 10. Radiografía periapical del implante ubicado a nivel del 42.

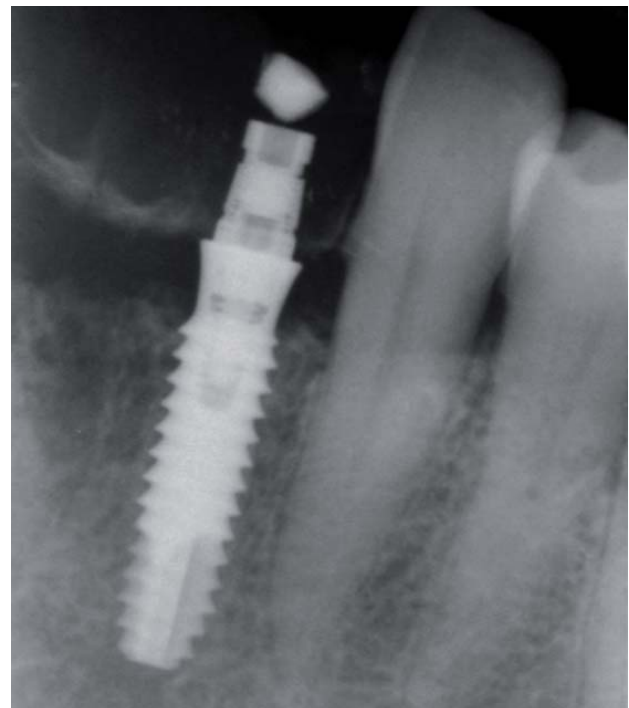


Fig. 11. Radiografía periapical del implante ubicado a nivel del 32.

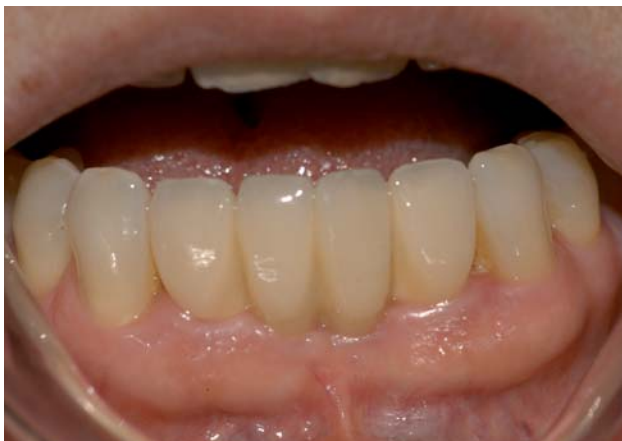

Fig. 12. Aspecto clínico de la prótesis definitiva.

gival a nivel de los dientes adyacentes y encía queratinizada de 3 mm

DISCUSIÓN

La región anterior presenta unos condicionantes estéticos que hacen que el éxito del tratamiento con implantes no sólo esté determinado por una alta supervivencia, sino que es fundamental que la apariencia de los tejidos blandos sea armónica con la mucosa de los dientes adyacentes. Además, esta región anterior es crítica en cuanto a la duración del tratamiento, puesto que los pacientes demandan en mayor medida una disminución del tiempo transcurrido desde la extracción dentaria a la colocación de los implantes y su restauración con una prótesis fija.

La reposición inmediata consiste en la colocación de implantes postextracción y su rehabilitación mediante estética inmediata, lo que permite disminuir la reabsorción del proceso alveolar⁶, el mantenimiento de la cortical vestibular que facilita una mejor orientación en la colocación de los implantes⁷ y la conservación de la morfología de los tejidos blandos⁸, logrando unos mejores resultados estéticos y funcionales. Además, tiene efectos psicológicos positivos al disminuir los tiempos de tratamiento⁹.

La obtención de resultados acordes a las expectativas del

tratamiento dependen en gran medida de la realización de un buen diagnóstico y selección del paciente, una correcta técnica quirúrgica y una buena adaptación y ajuste de la prótesis

La exploración clínica inicial nos informará acerca del estado de los tejidos blandos, biotipo facial y la presencia de fístulas o supuración que contraindican la realización del tratamiento. Complementariamente a la exploración clínica es imprescindible la exploración radiográfica basada en estudios panorámicos, que en algunos casos se pueden complementar con estudios tomográficos. La radiografía panorámica nos permitirá observar si existen lesiones periapicales, además de informarnos de si la altura ósea supraapical es suficiente (más de 3 mm) para logra una correcta estabilidad primaria del implante.

La exodoncia ha de ser especialmente cuidadosa para preservar la cortical vestibular que es imprescindible para lograr unos buenos resultados estéticos y funcionales. Por ello, es importante avisar al paciente, especialmente cuando son dientes endodonciados, que en caso de pérdida de la cortical vestibular lo ideal es posponer el tratamiento y colocar el implante de forma diferida. Los implantes postextracción han de ser insertados con un torque de 45Nw que garantice una correcta estabilidad primaria y permita establecer un pronóstico favorable¹⁰.

Finalmente, una correcta adaptación y ajuste de los márgenes de la prótesis favorecerá la conservación de las papilas y una buena cicatrización de los tejidos blandos, logrando una remodelación de los mismos que permita lograr una estética favorable. Asimismo, ha de ser chequeada la oclusión eliminando cualquier interferencia, para que la prótesis quede en anoclusión para evitar la transmisión de fuerzas a los implantes lo que impediría una correcta osteointegración.

Por tanto, podemos concluir que un buen diagnóstico, una cuidadosa técnica quirúrgica y un correcto tratamiento protético favorecen un pronóstico favorable en este procedimiento terapéutico denominado reposición inmediata, si bien la evolución y mantenimiento de los resultados depende de la higiene oral que mantenga el paciente y que acuda con regularidad a los controles clínicos.



BIBLIOGRAFÍA

1. Cochran DL, Morton D., Weber HP. Consensus statements and recommended clinical procedures regarding loading protocols for endosseous dental implants. *Int J Oral and Maxillofac Implants* 2004; 19(Suppl): 109-13
2. Andersen E., Haanaes HR., Knutsen BM. Immediate loading of single tooth ITI implants in the anterior maxilla: a prospective 5-years pilot study. *Clinical Oral Implants Res* 2002; 13:281-7
3. Morton D., Jaffin R., Webber HP. Immediate restoration and loading of dental implants: clinical considerations and protocols. *Int J Oral Maxillofac Implants* 2004; 19: 103-8
4. Carlsson GE et al. Changes in height of the alveolar process in edentulous segments II. *Sven Tandlak Tidskr* 1969; 62:125-136
5. Palatella P., Ferruccio T., Cordaro L. Two years prospective clinical comparison of immediate replacement vs. immediate restoration of single in the esthetic zone. *Clinical Oral Implant Res* 2008; 19:1148
6. Novaes-Junior AB, Novaes AB. Soft tissue management for primary closure in guided bone regeneration: surgical technique and case report. *Int J Oral Maxillofac Implants* 1997;12:84-7
7. Werbit MJ, Goldberg PV. The immediate implant: bone preservation and bone regeneration. *Int J Periodontics Restorative Dent* 1992;12:206-17
8. Arlin M. Immediate placement of dental implants into extraction sockets: surgically-related difficulties. *Oral Health* 1993;83:23-4
9. Missika P. Immediate placement of an implant after extraction. *Int J Dent Symp* 1994; 2: 42-5.
10. Martínez-González JM, García-Sabán F, Ferrándiz Bernal J, Gonzalo Lafuente JC, Cano Sánchez J, Barona Dorado C. Torque de desinserción y propiedades físico-químicas de implantes grabados con ácido fluorhídrico y nítrico. Estudio experimental en perros Beagle. *Med Oral Pat Oral Cir bucal* 2006; 11(3):186-90.