

# A propósito de un caso de un diente con el conducto calcificado.

## Blanqueamiento interno



**Barragán Arévalo, Silvia**  
Médico Estomatólogo

BARRAGÁN, S.. A propósito de un caso de un diente con el conducto calcificado. Blanqueamiento interno. Cient Dent 2009;6;1:69-71.

### RESUMEN

*Se trata de blanquear dos incisivos superiores oscurecidos por un traumatismo antiguo.*

*El diente 21 fue endodonciado, pero el diente 22 no.*

*El incisivo lateral izquierdo en la RVG aparece con el conducto totalmente obliterado.*

*Se perforó la cámara pulpar de dicho diente y se blanqueó con peróxido de hidrógeno al 35%, obteniendo un buen resultado en 2 sesiones.*

### PLABRAS CLAVE

*Conducto calcificado; Blanqueamiento interno; Peróxido de hidrógeno al 35%.*

### Regarding the case of a tooth with a calcified canal. Internal bleaching

#### ABSTRACT

*We try to bleach two superior incisors, they were dark caused by a traumatism.*

*The 21 teeth had a root canal treatment, the 22 teeth had not.*

*The left lateral incisor appears with the canal completely obliterated at the Xray exploration. We bleached it with hydrogen peroxide at 35% and we got good results in two sessions.*

#### KEY WORDS

*Calcified canal; Internal bleaching; Hydrogen peroxide 35%.*

#### Indexada en / Indexed in:

- IME.
- IBECs.
- LATINDEX.
- GOOGLE ACADÉMICO.

*Correspondencia*  
info@silviabarragan.com

Fecha de recepción: 27 de enero de 2009.  
Fecha de aceptación para su publicación: 9 de febrero de 2009.

El diente sin tejido pulpar es un candidato excelente para blanqueamiento.

Garrestson<sup>1</sup> blanqueó por primera vez dientes no vitales en el cambio del siglo XIX al XX. La presencia de cámaras sin tejido pulpar, inspiró a odontólogos como Pearson<sup>2</sup> el uso de productos químicos con capacidad blanqueadora y liberación de oxígeno, para conseguir la misma activación del

blanqueamiento que el calor al tratar los dientes no vitales. Dejaba el agente blanqueador superior, en cámara pulpar durante tres días. Es probable que la principal tinción del diente no vital se deba a la misma cámara pulpar, por la degeneración pulpar con hemorragia o sin ella. La tinción será mayor si ha habido hemorragia.<sup>3</sup>

En el caso de éste paciente de 38 años tenemos un 21 y 22



de color más oscuro que el resto (figura 1). Refiere traumatismo años atrás. Presenta una pequeña reconstrucción con composite en borde incisal del 21. La pieza 24 fue enfundada hace años pero le disgustaba el reborde negro adyacente a la encía que le había aparecido. Por eso no quería tallarse el 21 y 22 para tenerlos blancos.

En la RVG (figura 2) se puede comprobar que el 21 ha sido endodonciado aceptablemente y es susceptible de blan-

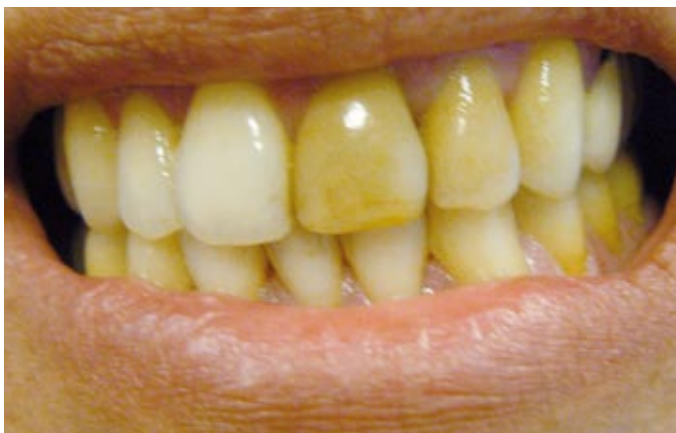

Figura 1.

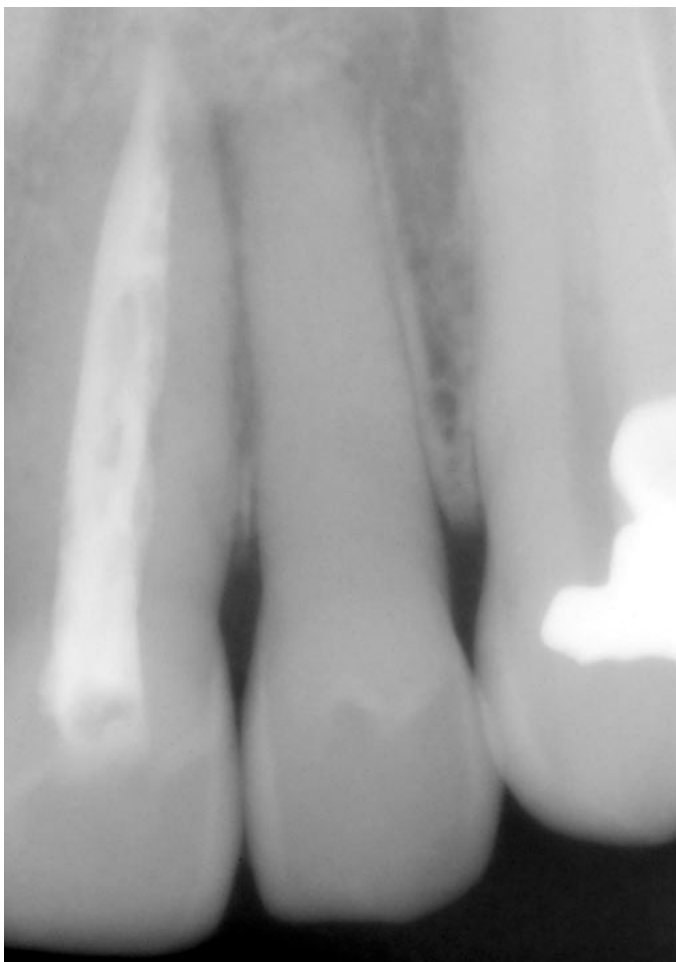


Figura 2

queamiento interno pero el 22 carece de conducto.

Explicada la situación al paciente, se le propuso la solución menos agresiva: Perforar la cámara del incisivo lateral (figura 3) y eliminar dentina hasta que fuera posible introducir una bolita de algodón impregnada en XTRA Opalescence (Peróxido de hidrogeno al 35%) (Dentalite®). Se utilizó una fresa de diamante de bola pequeña pero de tallo largo que nos permitiera eliminar la dentina de una manera circunferencial para que el producto alcance mejor los túbulos dentinarios.

La figura 4 es el resultado a la semana. Se aprecia el borde incisal reconstruido con composite. Se repitió una sesión más, renovando las bolitas de algodón, impregnadas de peróxido de hidrogeno al 35%.

A la semana siguiente el resultado fue excelente. Los orificios palatinos fueron obturados con un composite muy blanco SB3 de Renamel® Microfill (figura 5 y 6) y el borde incisal con composite Body A1 Renamel®.


El paciente no presentó ningún síntoma de sensibilidad. Sólo una estupenda sensación de poder sonreír de nuevo sin que le hayan pinchado, hecho sangre o le hayan provocado dolor ni tallado sus piezas (figura 7). 

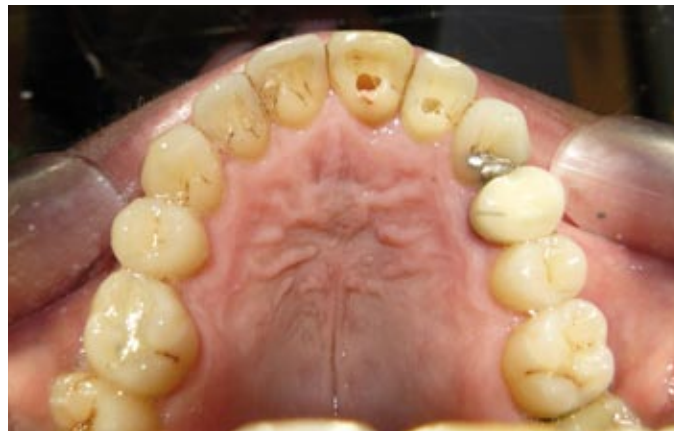

Figura 3.

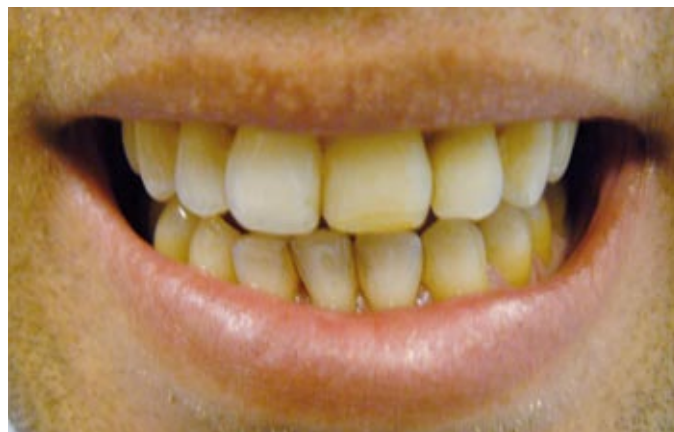

Figura 4.

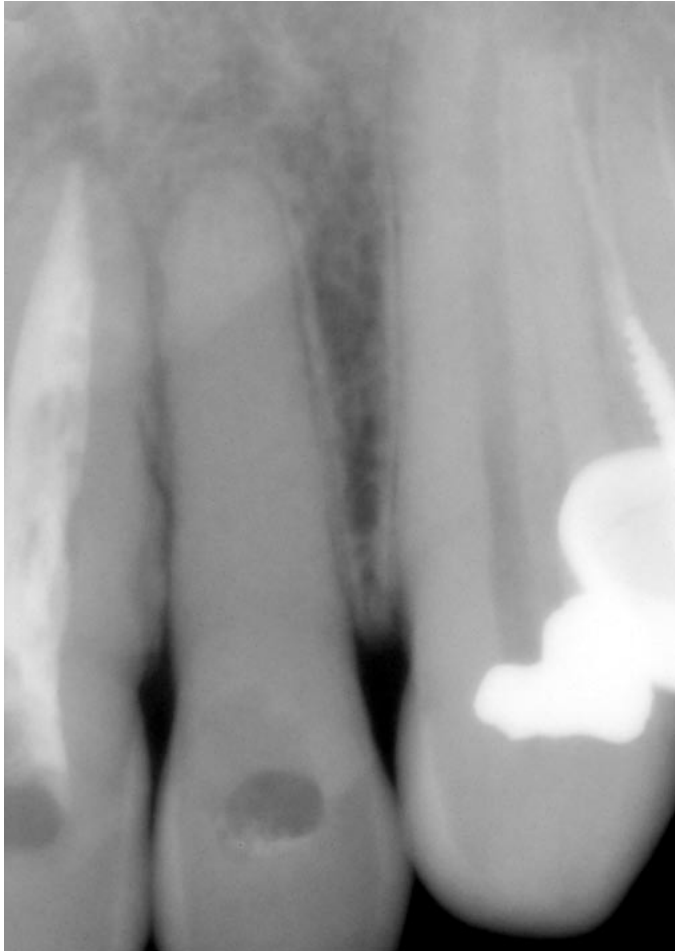

Figura 5

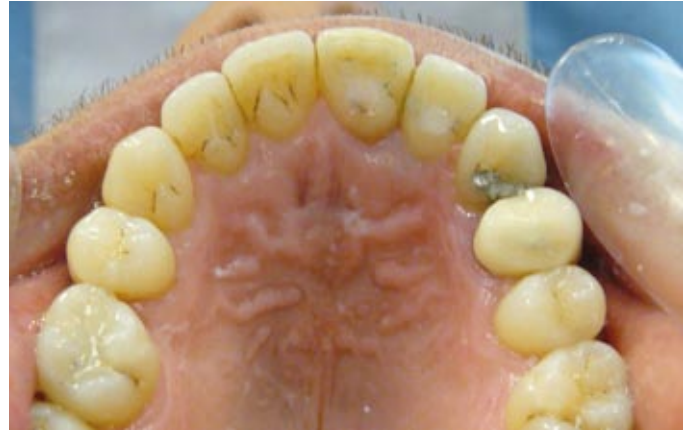

Figura 6.

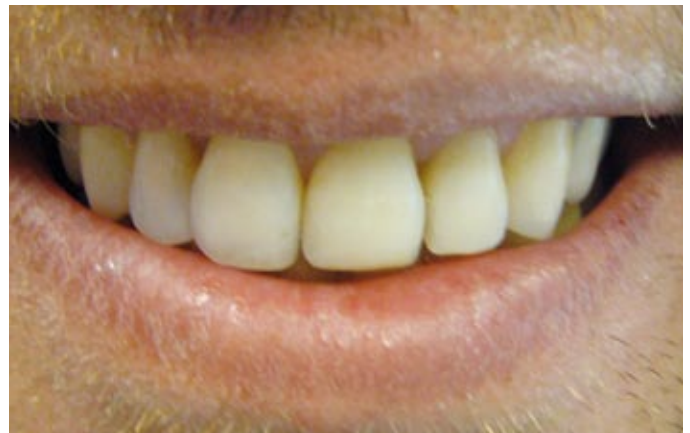

Figura 7.

#### BIBLIOGRAFÍA

1. Garretson JE. A system of oral surgery. 6th edn. Philadelphia: J.B Lippincott Co. 1895
2. Pearson HH. Bleaching of de discolored pulpless tooth. J An Dent ASSOC. 1958, 56:64-8
3. Odontología estética. Ronald E. Goldstein. Vol I. Ars Médica, página 36 a la 4