



CASO CLÍNICO



Quispe López, Norberto
Odontólogo. Máster en Periodoncia e Implantes. Universidad Alfonso X El Sabio (UAX). Máster Universitario en Endodoncia UAX.

García-Faría García, Carmen
Odontóloga. Máster especialista Europeo en Ortodoncia UAX.

Garrido Martínez, Pablo
Odontólogo. Máster en Prótesis Bucofacial UCM.

Mena Álvarez, Jesús
Odontólogo UCM. Director Máster universitario en Endodoncia UAX. Doctor en odontología UAX.

Morales Sánchez, Araceli
Médico estomatólogo.

García-Faría García, Ana
Odontóloga. Máster en Cirugía, Implantes y Periodoncia UAX.

Indexada en / Indexed in:

- IME
- IBECs
- LATINDEX
- GOOGLE ACADÉMICO

Correspondencia:

Norberto Quispe López
c/ Torres Villarroel, nº 18 - 6º
37005 Salamanca
norbert_1404@hotmail.com
Tel.: 660 510 431

Fecha de recepción: 20 de marzo de 2015.
Fecha de aceptación para su publicación:
17 de junio de 2015.

CIRUGÍA PLÁSTICA PERIODONTAL: INJERTO DE TEJIDO CONECTIVO E INJERTO GINGIVAL LIBRE PARA EL TRATAMIENTO DE RECESIONES CLASE II Y III DE MILLER EN INCISIVOS MANDIBULARES. A PROPÓSITO DE TRES CASOS

Quispe López, N., García-Faría García, C., Garrido Martínez, P., Mena Álvarez, J., Morales Sánchez, A., García-Faría García, A. Cirugía plástica periodontal: injerto de tejido conectivo e injerto gingival libre para el tratamiento de recesiones clase II y III de Miller en incisivos mandibulares. A propósito de tres casos. *Cient. Dent.* 2015; 12; 2: 141-148.

RESUMEN

La recesión gingival se define como la exposición parcial de la superficie radicular debido al desplazamiento del margen gingival a una posición apical a la línea amelocementaria. Se han propuesto diferentes procedimientos quirúrgicos y diseños de colgajos para abordar recesiones localizadas en la región anterior mandibular.

Se presentan y describen tres técnicas quirúrgicas mediante el uso de injerto de tejido conectivo (ITC) e injerto gingival libre (IGL) con el objetivo de resolver recesiones producidas en incisivos mandibulares. La primera técnica quirúrgica llevada a cabo fue un IGL mediante la técnica descrita por Holbrook y Ochsenein, la segunda de ellas se abordó mediante la técnica de Edlan-Mejchar modificada y la tercera mediante un ITC mas un colgajo desplazado en sentido lateral.

Conclusiones: Tanto el uso del ITC como el IGL son un componente valioso en cirugía mucogingival, y contribuyen, a solucionar situaciones antiestéticas y funcionalmente problemáticas.

PALABRAS CLAVE

Recesión gingival; Injerto de tejido conectivo; Cirugía mucogingival; Injerto gingival libre.

PERIODONTAL PLASTIC SURGERY: CONNECTIVE TISSUE GRAFT AND FREE GINGIVAL GRAFTS FOR THE TREATMENT OF MILLER CLASS II AND III GINGIVAL RECESIONS IN MANDIBULAR INCISORS. THREE CASE REPORTS

ABSTRACT

Gingival recession is defined as apical displacement of the gingival margin from the cemento-enamel junction with oral exposure of the root surface. Different surgical procedures and flap designs have been proposed for the treatment of gingival recession in the mandibular anterior region.

Presents and describes three surgical techniques using subepithelial connective tissue graft (SCTG) and free gingival graft (FGG) in order to solve recessions produced in mandibular incisors. The first surgical procedure was carried out using the technique described by Holbrook and Ochsenein, the second of which was addressed by modified Edlan-Mejchar technique and the third by a laterally positioned flap.

Conclusion: Both the use of SCTG and the FGG are a valuable component in mucogingival surgery, and contribute to solving unsightly and functionally problematic situations.

KEY WORDS

Gingival recession; Connective tissue graft; Mucogingival surgery; Free gingival graft.

INTRODUCCIÓN

La recesión gingival se define como la exposición parcial de la superficie radicular debido al desplazamiento del margen gingival a una posición apical a la línea amelocementaria¹.

Ésta es una manifestación patológica que nos encontramos con bastante frecuencia en nuestra práctica diaria, cuya localización más típica es la cara bucal de los dientes².

Se han descrito diferentes clasificaciones de las recesiones gingivales a lo largo de la historia, sin embargo, es la clasificación de Miller (1985) una de las más citadas en la literatura científica (Tabla 1)³.

La necesidad de solucionar los problemas que genera la exposición radicular, como la hiperestesia dentinaria y la caries radicular, han hecho que en las últimas décadas se hayan propuesto numerosas técnicas quirúrgicas para el recubrimiento de raíces expuestas, especialmente a nivel de incisivos y bicúspides.

Colgajos de desplazamiento lateral⁴, técnica de la doble papila⁵, injerto gingival libre⁶, injerto de tejido conectivo subepitelial⁷, técnica del sobre⁸, técnica del túnel para un diente⁹, o con modificaciones para varios dientes¹⁰.

El tratamiento empleado para corregir los defectos de la morfología, posición y cantidad de encía en torno a los dientes se ha denominado clásicamente "cirugía mucogingival"¹¹. Miller¹² propuso una modificación en la terminología, denominando a este conjunto de procedimientos "cirugía plástica periodontal".

Las recesiones localizadas en el sector anteroinferior, normalmente se tratan mediante técnicas bilaminares^{8,13} o mediante injerto gingival libre⁶.

El injerto gingival libre (IGL) ha sido el más utilizado, aunque presenta la limitación en lo referente a la estética. Por el contrario, el injerto de tejido conectivo (ITC), tiene una predictibilidad clínica similar a la de los IGL, aunque presenta mejores resultados estéticos, ya que una vez maduro, el tejido injertado presenta una coloración comparable a la de la encía circundante¹⁴.

El ITC es considerado el gold standard de los procedimientos quirúrgicos mucogingivales para el recubrimiento radicular.

El objetivo de este trabajo es presentar 3 casos clínicos de cirugía plástica periodontal localizados en el frente anteroinferior y abordados mediante 3 tipos de técnicas diferentes, describiendo las diferentes técnicas quirúrgicas y realizando una revisión bibliográfica de dichas técnicas.

CASO CLÍNICO 1

Paciente mujer, de 28 años, con buen estado de salud general, acude a nuestra consulta debido a la presencia de recesiones gingivales en los dientes 41 y 31.

TABLA 1. CLASIFICACIÓN DE LA RECESIÓN GINGIVAL PROPUESTA POR PRESTON D. MILLER³

CLASIFICACIÓN DE MILLER	RELACIÓN DE LA RECESIÓN CON EL LÍMITE MUCOGINGIVAL	SITUACIÓN DEL TEJIDO EN EL ÁREA INTERDENTAL	PREDICTIBILIDAD DEL RECUBRIMIENTO
Tipo I	La recesión no sobrepasa el límite mucogingival	No hay pérdida de tejido	100%
Tipo II	La recesión llega o sobrepasa el límite mucogingival	No hay pérdida de tejido	100%
Tipo III	La recesión llega o sobrepasa el límite mucogingival	Hay pérdida de tejido. La encía interdental es apical al límite amelocementario pero coronal a la recesión	Parcialmente
Tipo IV	La recesión llega o sobrepasa el límite mucogingival	Pérdida de tejido a un nivel igual que la recesión	Parcialmente

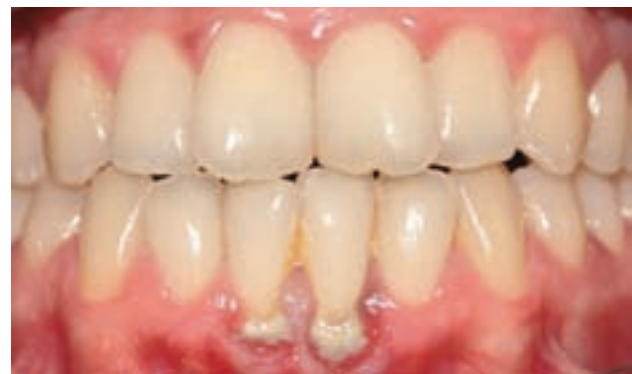

Figura 1. Estado preoperatorio de dientes 41 y 31. Presencia de placa y cálculo.

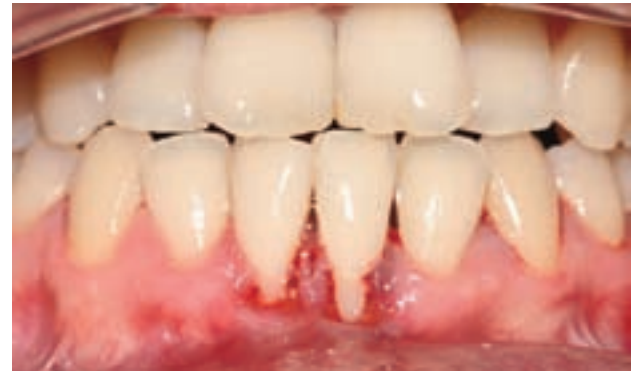

Figura 2. Aspecto clínico tras raspado y alisado radicular. Recesión de Miller clase III.

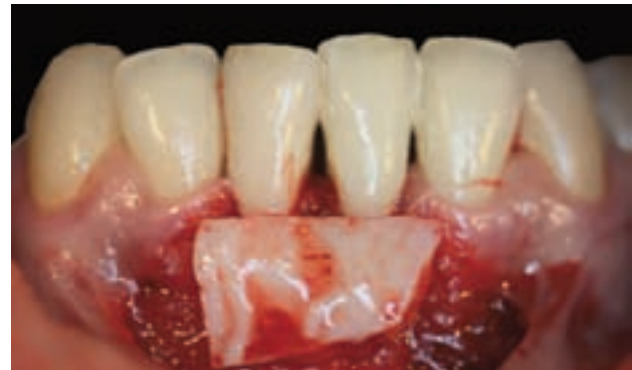

Figura 3. Despegamiento del colgajo a espesor parcial y posicionamiento del IGL sobre el lecho receptor.

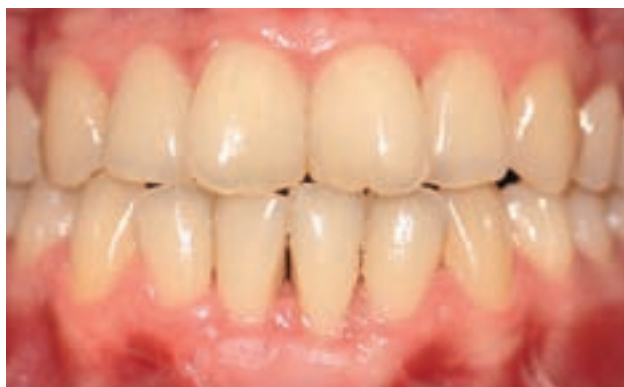

Figura 4. Aspecto de la cicatrización tras cuatro semanas.

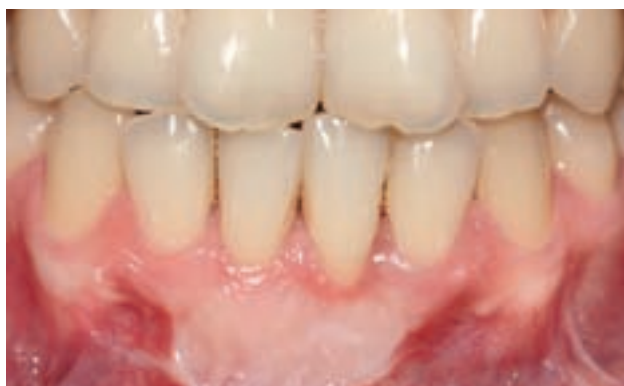

Figura 5. Imagen de control al año.

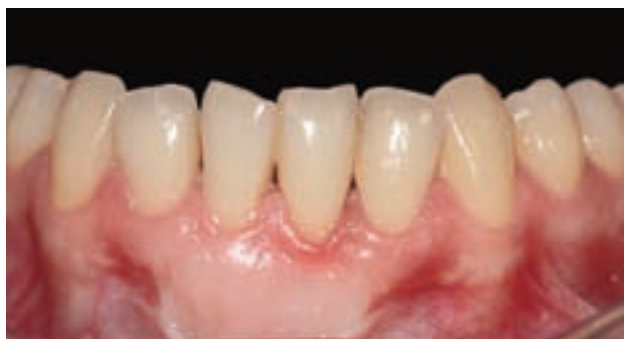

Figura 6. Resultado final tras un seguimiento de dos años. Observamos cierto fenómeno de "creeping attachment".

A la paciente le preocupaba sobre todo la salud de sus encías, refería problemas de sensibilidad dentinaria y dificultad en el control de placa bacteriana.

El examen intraoral evidencia signos de inflamación gingival, mínima profundidad de vestíbulo y un potente frenillo labial medio inferior de inserción muy marginal (Figura 1). Tras raspado y alisado radicular, apreciamos poca o nula banda de encía queratinizada. La distancia entre el límite amelo-cementario (LAC) y el margen gingival es de 3 mm en el diente 41 y 5 mm en el diente 31.

Las recesiones que presentaba eran clase III de Miller (Figura 2).

La técnica quirúrgica elegida en este caso fue un injerto

gingival libre, similar a la publicada en 1983 por Holbrook y Ochsenbein¹⁵.

Técnica quirúrgica

La técnica quirúrgica debe comenzar con la preparación del lecho. La incisión se realizó para obtener un área vascular amplia, para ello, las descargas laterales se alejaron lo más posible de la recesión pero sin llegar al margen gingival de los dientes adyacentes que no van a ser tratados. La incisión horizontal debe orientarse perpendicular a la base de las papilas, ligeramente coronal a la LAC. El despegamiento del colgajo se realizó a espesor parcial, en este caso pusimos especial atención liberando muy bien el periostio en la base del colgajo para que la movilidad del labio no comprometiera la estabilidad del injerto ya que se trataba de un vestíbulo corto (Figura 3). La superficie radicular se raspó para eliminar cualquier resto de placa o cálculo, además se aplanaron las raíces para reducir el área avascular con el fin de evitar un abombamiento del injerto y prevenir la formación de espacios muertos y coágulos. Este procedimiento se realizó con el cincel de acción posterior y fresas específicas.

Una vez creado el lecho receptor, se obtuvo un IGL procedente del paladar. Por último, procedimos a la fijación del tejido donante al lecho receptor mediante suturas injerto-papila, sutura horizontal para contrarrestar la contracción primaria que sufre el injerto y sutura circunferencial para comprimir el tejido donante.

Se llevaron a cabo registros fotográficos para evaluar el grado de cobertura radicular tras 4 semanas (Figura 4) y tras 1 y 2 años del procedimiento (Figuras 5 y 6).

CASO CLÍNICO 2

Se trata de un hombre de 26 años, sin antecedentes médicos relevantes.

El motivo de consulta del paciente fue la estética aunque durante la historia clínica reconoció un aumento de la sensibilidad ante estímulos térmicos.

A la exploración clínica presenta recesión gingival en el diente 31. En la imagen (Figura 7) podemos apreciar nula o inexistente banda de encía queratinizada, mínima profundidad de vestíbulo y un frenillo de inserción alta.

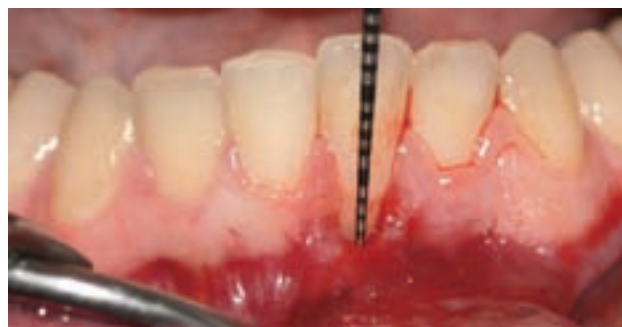

Figura 7. Recesión de Miller clase II en diente 31. Obsérvese la tracción que ejerce el frenillo.

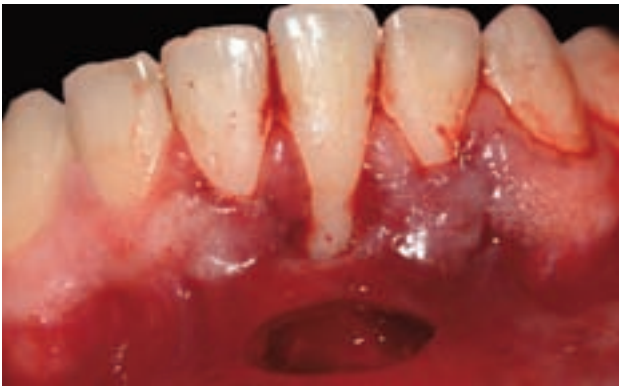


Figura 8. Lecho preparado a espesor parcial.

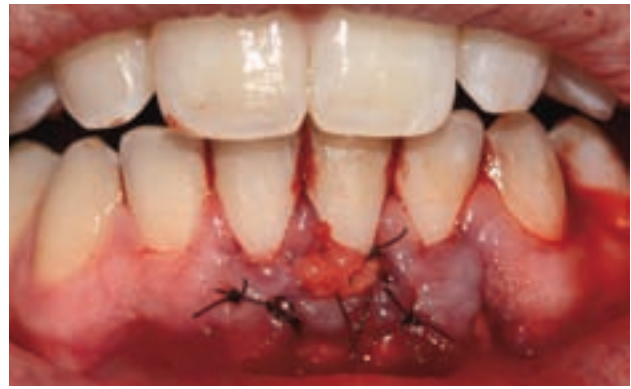

Figura 9. Adaptación y sutura del ITC.

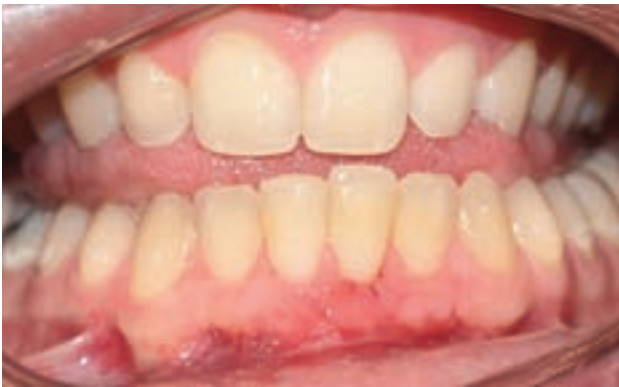

Figura 10. Control tras quince días, obsérvese la epitelización del área cruenta apical al sobre y la creación de nueva banda de tejido queratinizado.

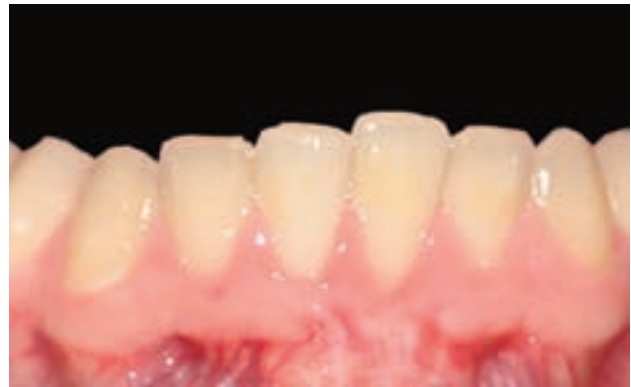

Figura 11. Imagen clínica tras seis meses de cicatrización.

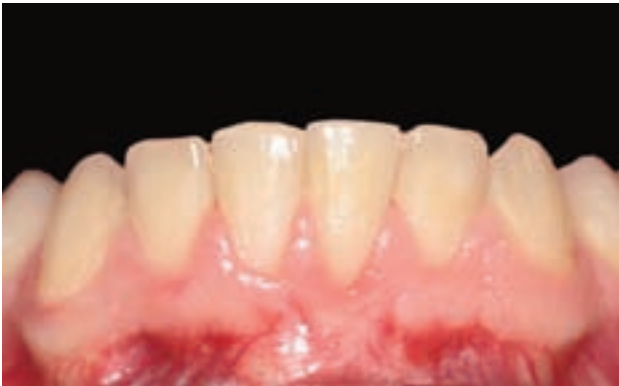

Figura 12. Resultado final tras doce meses de evolución.

Nos encontramos ante una recesión de Miller clase II donde la distancia entre la LAC y el margen gingival es de 3 mm.

Para cubrir la recesión y eliminar el frenillo en una misma intervención, se decidió utilizar la técnica de Edlan-Mejchar modificada¹⁶.

Técnica quirúrgica

Esta técnica quirúrgica se lleva a cabo combinando un injerto de tejido conectivo en "sobre" y profundizando el vestíbulo labial con la intención de cubrir la recesión y conseguir una banda de tejido queratinizado.

La técnica quirúrgica comenzó con la preparación del lecho receptor haciendo una incisión sulcular a espesor parcial a nivel de la recesión, continuamos diseccionando apical y

lateralmente, extendiéndonos de 3 a 5 mm de la recesión para permitir la entrada del ITC y su estabilización.

Posteriormente realizamos una incisión en el fondo de vestíbulo, dejando un puente de tejido que servirá para un doble aporte sanguíneo al injerto (Figura 8).

La raíz expuesta se raspó y alisó con curetas para eliminar la placa bacteriana, seguido de un pulido con fresas Perio-set para reducir la convexidad de la raíz.

Una vez creado el lecho receptor, procedimos a la obtención de un ITC mediante la técnica de una sola incisión descrita por Hürzeler¹⁷ en 1999.

Por último se procede a suturar el ITC por medio de dos colchoneros verticales uno situado en la parte mesial y otro en la parte distal del sobre. También se realizó una sutura dentosuspendida generando presión contra el injerto mediante suturas de 5/0 no reabsorbible (Figura 9). Dejamos cicatrizar por segunda intención en la base (zona de la vestibuloplastia).

Tras 15 días se retira la sutura y se observa la revascularización del injerto (Figura 10) y la epitelización del área cruenta apical al sobre. Se realizó un seguimiento fotográfico tras 6 y 12 meses del procedimiento (Figuras 11 y 12).

CASO CLÍNICO 3

Mujer de 40 años de edad, sin ningún antecedente médico que destacar, no fumadora, acude a la clínica por problemas

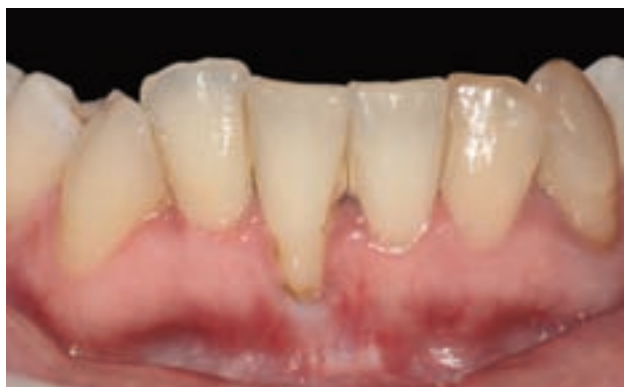

Figura 13. Situación inicial: recesión clase III de Miller en diente 41.

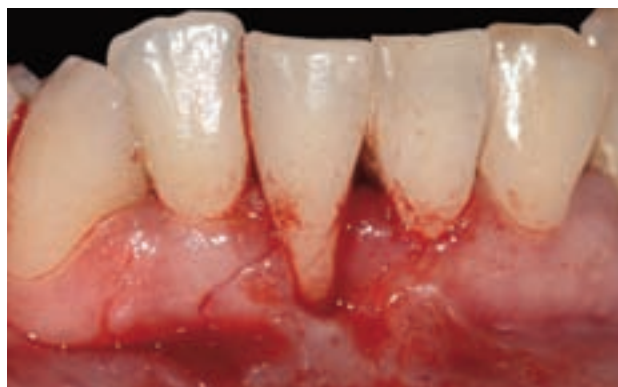

Figura 14. Incisión a espesor total, esta incisión debe atravesar la línea mucogingival.

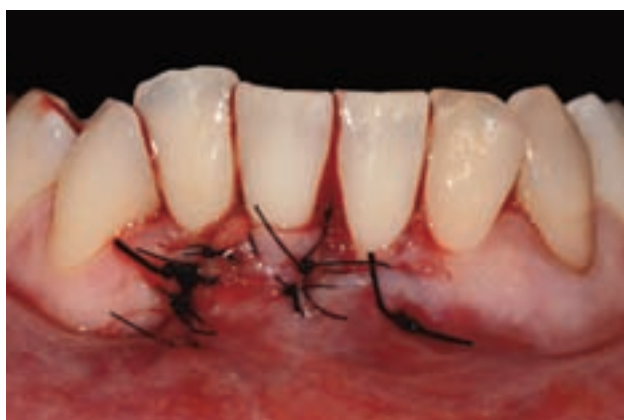

Figura 15. Situación tras el desplazamiento lateral del colgajo a espesor total e incorporación del ITC. El colgajo queda cubriendo totalmente el ITC.

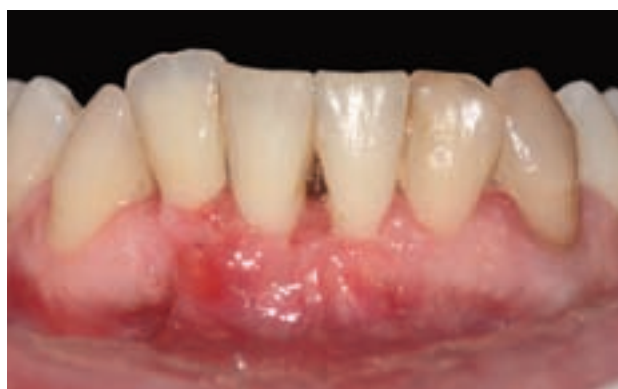

Figura 16. Aspecto de la cicatrización a los quince días.

de sensibilidad en la zona anteroinferior. A la paciente le preocupaba que la encía siguiese retrayéndose.

A la exploración clínica y radiológica presenta recesión gingival aislada en el diente 41, con escasa banda de tejido queratinizado y la presencia de periodontitis crónica inicial-moderada (Figura 13). Se consideró que el factor etiológico predisponente era posiblemente la malposición dentaria y como factores precipitantes la placa bacteriana y el cepillado traumático. Tras explicar a la paciente la etiología del problema, se le realizó terapia periodontal básica, es decir, motivación, instrucciones de higiene oral, raspado y alisado radicular.

Nos encontramos ante una recesión clase III de Miller donde la distancia entre la LAC y el margen gingival es de 5 mm.

Para llevar a cabo nuestro objetivo de conseguir cubrir la recesión, se decidió realizar un ITC asociado a colgajo desplazado en sentido lateral.

Técnica quirúrgica

La técnica quirúrgica comenzó con la preparación del lecho, realizando una descarga lateral que sobrepase la línea mucogingival (Figura 14), (dicha descarga se realizó a espesor total). El despegamiento del colgajo debe ser uniforme y en un plano hasta llegar a la base del colgajo donde liberamos periostio hasta que observemos que la movilidad del labio no comprometa la estabilidad del injerto.

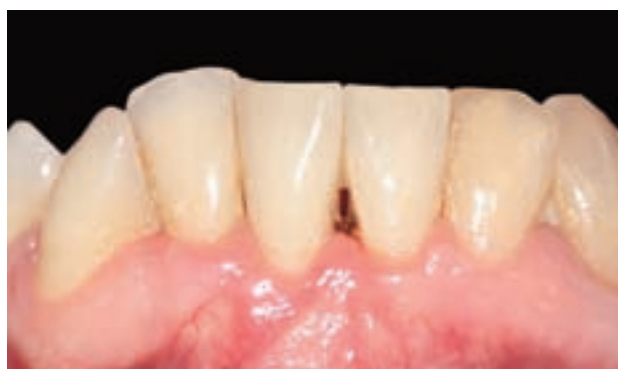

Figura 17. Resultado final tras un seguimiento de ocho meses. Obsérvese la creación de nueva banda de tejido queratinizado.

En el lado contrario, realizamos un sobre a espesor parcial partiendo desde el margen gingival mesial del diente 41 y extendiéndonos apical y lateralmente hasta el diente 31.

La superficie radicular fue raspada y posteriormente aplanaada con el cincel de acción posterior y curetas.

El ITC fue obtenido del interior de la fibromucosa palatina mediante la técnica de la "L invertida".

Una vez obtenido el ITC, se introdujo en el lecho receptor por medio de un colchonero vertical que fijó el injerto en mesial del 31. En la zona distal, el injerto se fijó mediante puntos simples sobre la encía insertada.

Una vez fijado el injerto, desplazamos el colgajo en sentido lateral y coronal y lo fijamos mediante puntos simples tanto en la zona mesial como en distal (Figura 15).

La sutura utilizada fue monofilamento no reabsorbible de un diámetro de 5/0.

Se realizó un control a los 15 días (Figura 16) donde se retiraron los puntos y se pudo apreciar una banda de encía queratinizada alrededor del diente 41.

Se realizó un seguimiento a los 8 meses del procedimiento (Figura 17).

DISCUSIÓN

La cirugía plástica periodontal o cirugía mucogingival incluye multitud de procedimientos utilizados en la mayoría de los casos para ganar o crear encía y tratar recesiones gingivales.

Las recesiones gingivales son una parte integral en nuestra práctica clínica. En el estudio de Sarfati y cols.,¹⁸ en 2010 en una población con un rango de edad de 35 a 65 años, encontraron la presencia de al menos una recesión en el 84,6% de la muestra estudiada.

La utilización de injertos autólogos en el tratamiento de defectos mucogingivales esta ampliamente extendida, y actualmente la técnica considerada como gold standard en el tratamiento de la patología mucogingival es el colgajo de reposición coronal + injerto de tejido conectivo (CRC+ITC)¹⁹.

Las recesiones localizadas en el sector anteroinferior, pueden tratarse mediante técnicas bilaminares^{8,13} o mediante IGL⁶. En el sector anteroinferior podemos encontrarnos con tres inconvenientes: 1) el manejo quirúrgico del colgajo en una zona donde el periodonto puede ser muy fino, 2) la presencia de un vestíbulo corto y 3) la presencia de un frenillo de inserción alto. Por estas razones, en nuestros casos clínicos no hemos elegido la técnica CRC+ITC.

En el primer caso clínico hemos utilizado un IGL para el cubrimiento radicular. El IGL es un procedimiento predecible para aumentar la cantidad de encía insertada, tanto en altura como en espesor. Es a principios de los sesenta (Bjorn 1963) cuando comienzan a aparecer las primeras publicaciones sobre IGL. En 1968, Sullivan y Atkins^{6,20} publican artículos que son considerados como la descripción clásica de la técnica quirúrgica y la cicatrización de dichos injertos. Es a partir de la década de los ochenta, cuando se obtienen resultados predecibles para lograr el recubrimiento de superficies radiculares mediante IGL.

En 1983, Holbrook y Ochsenbein¹⁵ describen una técnica quirúrgica basada en un tratamiento mecánico de la superficie radicular, en la obtención de un tejido donante grueso y uniforme y en la técnica de sutura.

Por otro lado, los IGL tienen un postoperatorio incómodo en la zona donante (necrosis, cicatrización por segunda intención) y, además, presentan un aspecto poco natural y estético en la zona tratada.

Para resolver estos problemas, en ocasiones es preferible realizar un ITC. El ITC fue utilizado inicialmente por Edel⁷

demostrando que este procedimiento puede aportar un aumento significativo de la encía queratinizada con características semejantes al IGL. Un aspecto importante de los ITC es su potencial para queratinizarse.

En el sector anteroinferior la técnica del "sobre"⁸ está indicada en situaciones en las cuales el fondo de vestíbulo es adecuado en cuanto a longitud y las zonas musculares no afectan a la zona a injertar. Podemos apreciar como en nuestro caso clínico número 2, nos encontramos con una mínima profundidad de vestíbulo y un frenillo de inserción alta, con lo cual, estarían indicadas técnicas que implicaran profundización del vestíbulo como son la técnica de Edel o la técnica de Edlan-Mejchar. Se eligió para el caso clínico número 2, la técnica de Edlan-Mejchar, ya que tiene de ventaja sobre la técnica de Edel el mayor aporte vascular.

Para la realización de dicha técnica tomamos como referencia el artículo de Remolina y cols., en 2006¹⁶, donde queda reflejado claramente la evolución de dicha técnica desde sus orígenes en 1963 por los estomatólogos checos, Edlan y Mejchar. El cambio principal respecto a la técnica tradicional se debe a la introducción de un ITC.

Aparte, con la técnica de Edlan-Mejchar modificada se puede lograr altos porcentajes de cobertura radicular, eliminación de frenillos y/o profundización del vestíbulo, ganancia de encía insertada y un buen resultado estético.

Con respecto al caso clínico número 3 del presente artículo, se abordó mediante la técnica del ITC asociado a colgajo desplazado en sentido lateral.

El procedimiento de colgajo desplazado lateral, propuesto por Grupe y Warren²¹, fue bastante utilizado en los años 50 y 60, pero posteriormente se han propuesto modificaciones de esta técnica. Más recientemente, Zucchelli y cols.,²² actualizaron esta técnica, creando criterios bien definidos para su aplicación y ratificando la necesidad de tener una buena cantidad de tejido queratinizado adyacente al defecto. El diseño de Zucchelli y cols., consiste en un colgajo a espesor parcial que se desplaza lateral y coronalmente. El ITC se coloca sobre la superficie radicular a tratar y se fija mediante sutura reabsorbible y puntos interrumpidos en las papilas. El colgajo es desplazado lateralmente cubriendo el tejido dador, se fija la parte más coronal mediante sutura suspensoria y se aplican puntos simples en las zonas laterales.

En el estudio realizado por Chambrone y cols.,²³ en 2009, tras un seguimiento de 24 meses, obtuvieron como resultados que el colgajo desplazado en sentido lateral es un procedimiento efectivo para conseguir cubrimiento radicular en recesiones aisladas tipo I y II de Miller. Obtuvieron completa cobertura radicular en 20 de 32 recesiones tratadas.

En nuestro caso clínico, levantamos el colgajo a espesor total, colocando el ITC sobre la superficie radicular del diente 41, el cual, quedará totalmente cubierto por el colgajo. De esta manera, conseguimos cubrir el ITC totalmente

mediante el desplazamiento lateral del colgajo, proporcionando aporte sanguíneo. Esto, es un hecho de vital importancia, sobretodo en etapas iniciales de la cicatrización con lo cual el riesgo de necrosis será muy bajo.

Según la literatura, se obtienen mejores resultados cuando el ITC no queda expuesto²⁴.

En nuestro caso clínico número 3, vemos que aunque se trata de una recesión clase III de Miller conseguimos un recubrimiento radicular cercano al 100%. Revisando la literatura, encontramos un estudio retrospectivo del 2011²⁵ donde se refleja que el recubrimiento radicular completo en recesiones tipo III de Miller solo podría lograrse en sitios bajo ciertas condiciones: 1) integridad completa de la encía interproximal, 2) grosor del injerto mayor de 2 mm, 3) pérdida de hueso interproximal no superior a 3 mm, 4) anchura de la recesión no mayor de 3 mm.

CONCLUSIONES

Tanto el uso del ITC como el IGL son un componente valioso en cirugía mucogingival, y contribuyen, a solucionar situaciones funcionalmente problemáticas y antiestéticas.

El resultado conseguido con el ITC es predecible y clínicamente relevante, incluyendo la estética final superior a la obtenida mediante el IGL.

Aunque la técnica quirúrgica gold standard en cirugía mucogingival es el CRC+ITC, en ocasiones, debido a limitaciones anatómicas, debemos contar con alternativas que ofrezcan resultados predecibles en recesiones localizadas en incisivos mandibulares, como son, el empleo de IGL mediante la técnica de Holbrook y Ochsenein, el empleo de ITC mediante la técnica de Edlan-Mejchar modificada o la técnica del colgajo desplazado en sentido lateral.



BIBLIOGRAFÍA

1. Guinard EA, Caffese RG. Localized gingival recession: 1. Etiology and prevalence. *J West Soc Periodontol Periodontol Abstr* 1977; 25: 3-9.
2. Løe H, Arenud A, Boysen H. The natural history of periodontal disease in man: prevalence, severity, extent of gingival recession. *J Periodontol* 1992; 63: 489-495.
3. Miller PD. A classification of marginal tissue recession. *Int J Periodontics Restorative Dent* 1985; 5(2): 8-13.
4. Grupe HE, Warren RF, Jr. Repair of gingival defects by sliding flap operation. *J periodontol* 1956; 27: 92-5.
5. Cohen DW, Ross SE. The double papillae repositioned flap in periodontal therapy. *J periodontol* 1968; 39(2): 65-70.
6. Sullivan HC, Atkins JH. Free autogenous gingival grafts. III. Utilization of grafts in the treatment of gingival recession. *Periodontics* 1968; 6(4): 152-60.
7. Edel A. Clinical evaluation of free connective tissue grafts used to increase the width of keratinised gingiva. *J Clin Periodontol* 1974; 1: 185-96.
8. Raetzke PB. Covering localized areas of root exposure employing the "envelope" technique. *J Periodontol* 1985; 56(7): 397-402.
9. Allen AL. Use of the supraperiosteal envelope in soft tissue grafting for root coverage. I. Rationale and technique. *Int J Periodontics Restorative Dent* 1994; 14(3): 216-27.
10. Zabalegui I, Sicilia A, Cambra J, Gil J, Sanz M. Treatment of multiple adjacent gingival recessions with the tunnel subepithelial connective tissue graft: a clinical report. *Int J Periodontics Restorative Dent* 1999; 19(2): 199-206.
11. Glossary of terms in periodontology 1992. The American Academy of Periodontology, Chicago, USA.
12. Miller PD. Regenerative and reconstructive periodontal plastic surgery. *Dent Clin North Am* 1988; 32: 287-306.
13. Langer B, Calagna LJ. The subepithelial connective tissue graft. A new approach to the enhancement of anterior cosmetics. *Int J Periodontics Restorative Dent* 1982; 2: 22-33.
14. Rocuzzo M, Bunino M, Needleman I, Sanz M. Periodontal plastic surgery for treatment of localized gingival recessions: a systematic review. *J Clin Periodontol* 2002; 29(Suppl 3): 178-94.
15. Holbrook T, Ochsenbein C. Complete coverage of the denuded root surface with a one-stage gingival graft. *Int J Periodontics Restorative Dent* 1983; 3(3): 8-27.
16. Remolina A, Aguirre L.A, Bayona J.M, Ruiz de Badanelli M. Técnica de Edlan-Mejchar modificada: un nuevo procedimiento quirúrgico para tratar recesiones asociadas a un frenillo de inserción alta. *Periodoncia y Osteointegración* 2006; 16(1): 21-32.
17. Hurzeler MB, Weng D. A single-incision technique to harvest subepithelial connective tissue grafts from the palate. *Int J Periodontics Restorative Dent* 1999; 19(3): 279-87.
18. Sarfati A, Bourgeois D, Katsahian S, Mora F, Bouchard P. Risk assessment for buccal gingival recession defects in an adult population. *J Periodontol* 2010; 81(10): 1419-25.
19. Cairo F, Pagliaro U, Nieri M. Treatment of gingival recession with coronally advanced flap procedures: a systematic review. *J Clin Periodontol* 2008; 35 (8 Suppl): 136-62.
20. Sullivan HC, Atkins JH. Free autogenous gingival grafts. I. Principles of successful grafting. *Periodontics* 1968; 6(3): 121-9.
21. Grupe HE, Warren R. Repair of gingival defects by a sliding flap operation. *J Periodontol* 1956; 27: 290-5.
22. Zucchelli G, Cesari C, Amore C, Montebugnoli L, De Sanctis M. Laterally moved, coronally advanced flap: a modified surgical approach for isolated recession-type defects. *J Periodontol* 2004; 75(12): 1734-41.
23. Chambrone LA, Chambrone L. Treatment of Miller class I and II localized recession defects using laterally positioned flaps: a 24-month study. *Am J Dent* 2009; 22: 339-44.
24. Han JS, John V, Blanchard SB, Kowolik MJ. Changes in gingival dimensions following connective tissue grafts for root coverage: comparison of two procedures. *J Periodontol* 2008; 79(8): 1346-54.
25. Esteibar JR, Zorzano LA, Cundin EE, Blanco JD, Medina JR. Complete root coverage of Miller Class III recessions. *Int J Periodontics Restorative Dent* 2011; 31(4): e1-7.