



FOTO
CLÍNICA

DIAGNÓSTICO radiológico convencional o avanzado: La importancia de la CBCT en endodoncia

González Rosino, B., Tomás Murillo, B., David Fernández, S., Díaz-Flores García, V.
Diagnóstico radiológico convencional o avanzado: la importancia de la CBCT en endodoncia. Cient. Dent. 2014; 11; 1: 13-14.



Gonzalez Rosino, Beatriz
Licenciada en Odontología
(UEM).

Tomás Murillo, Beatriz
Máster Universitario en Endodon-
cia Avanzada (UEM). Profesora
de Odontología Restauradora II.
Grado en Odontología (UEM).

David Fernández, Susana
Doctora en Odontología (UCM).
Profesora de Practicum. Grado
en Odontología (UEM).

Díaz-Flores García, Víctor
Licenciado en Derecho (UCM).
Máster universitario en Endodon-
cia Avanzada (UEM). Profesor del
Máster universitario en Endodon-
cia Avanzada (UEM).

Indexada en / Indexed in:

- IME
- IBECs
- LATINDEX
- GOOGLE ACADÉMICO

correspondencia:

Víctor Díaz-Flores García
Universidad Europea.
Facultad de Ciencias Biomédicas.
Departamento de Odontología
C/ Tajo s/n
28670. Villaviciosa de Odón. Madrid
victor.diaz-flores@uem.es
Tel.: 912 115 200

Fecha de recepción: 18 de noviembre de 2013.
Fecha de aceptación para su publicación:
22 de noviembre de 2013.

Mujer de 38 años, acude a la consulta debido a la presencia de una lesión indurada no dolorosa en la zona vestibular del primer molar superior derecho (16). En la anamnesis refiere que se le realizó tratamiento endodóntico en la zona hace más de tres años. Se realizarán pruebas de palpación, percusión y sondaje sin resultado concluyente. En la exploración radiológica (con radiografía periapical) se observa tratamiento endodóntico en 16, 25 y 26 [Figuras 1 y 2] sin imagen patológica apical asociada.

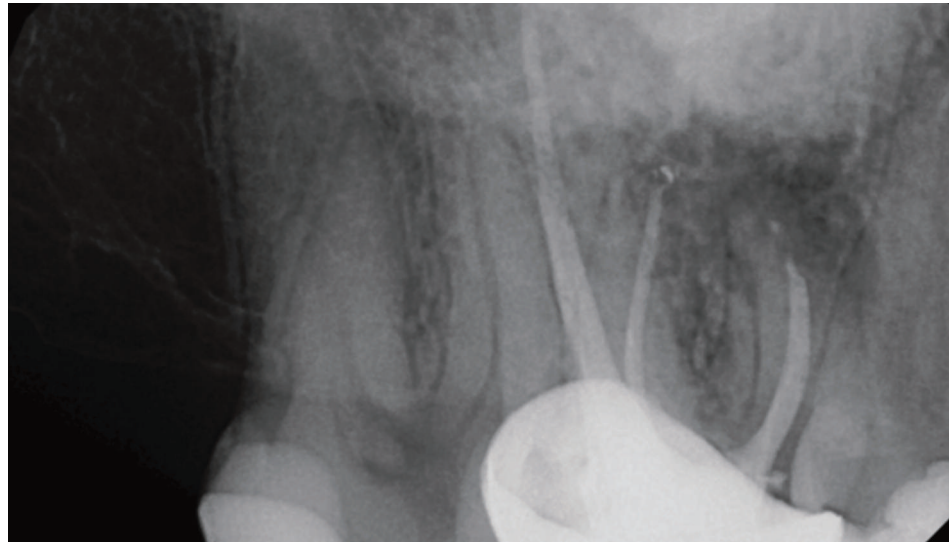


Fig. 1. Radiografía periapical 16.

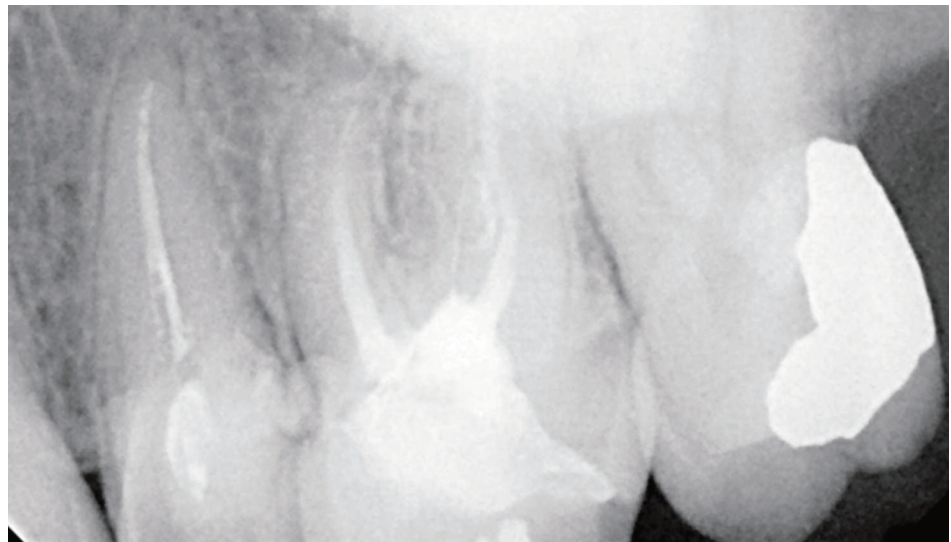


Fig. 2. Radiografía periapical 25-26.

Para realizar un diagnóstico más adecuado del caso y evitar una cirugía exploratoria¹, se plantea a la paciente la posibilidad de realizar tomografía volumétrica de haz cónico (CBCT), justificándose así la exposición a la radiación². La paciente consiente la prueba y se la remite al Hospital Infanta Elena para la realización de la misma.

En la reconstrucción tomográfica se observan lesiones periapicales en los dientes 16, 25 y 26 [Fig. 3, 4 y 5], estableciéndose como diagnóstico de presunción periodontitis apical crónica en dichos dientes.

La realización de CBCT en casos de diagnóstico dudoso puede ayudar al clínico a realizar un plan de tratamiento más adecuado³.

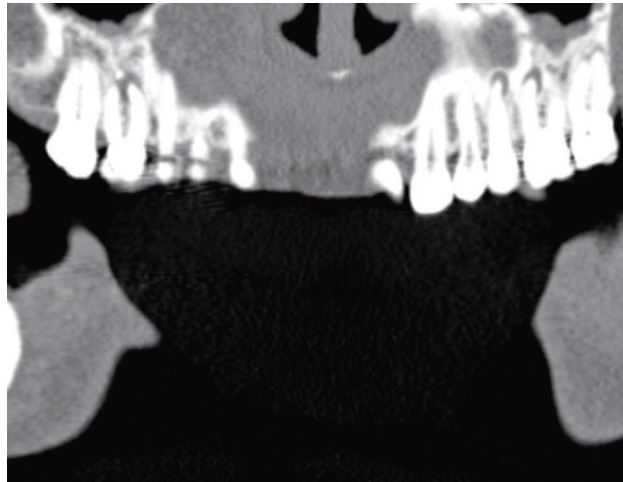


Fig. 3. Reconstrucción frontal.

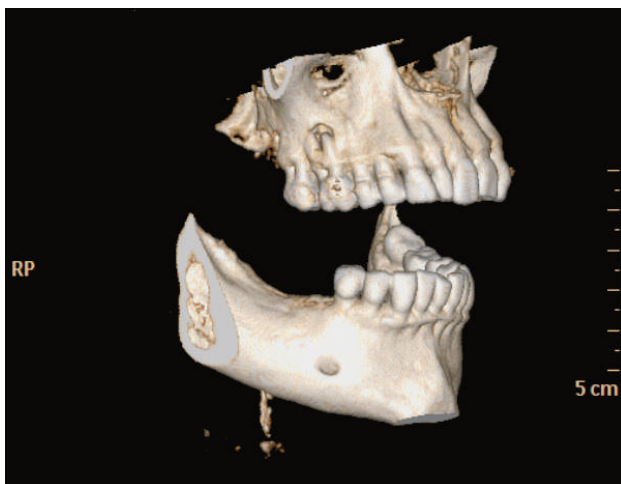


Fig. 4. Reconstrucción 3D lado derecho.

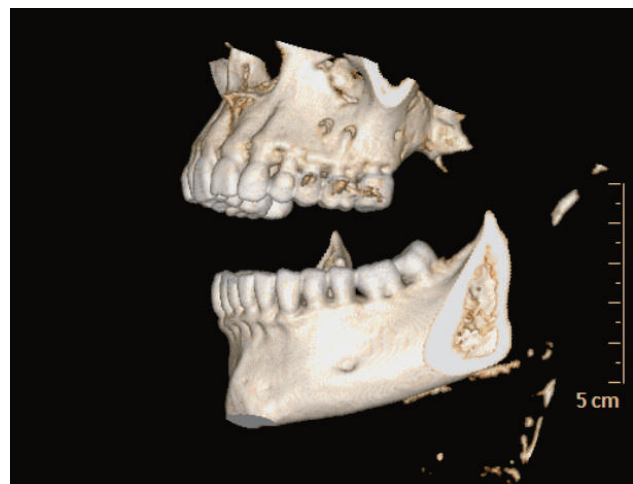


Fig. 5. Reconstrucción 3D lado izquierdo.



BIBLIOGRAFÍA

1. Brady E, Mannocci F, Brown J, Wilson R, Patel S. A comparison of CBCT and periapical radiography for the detection of vertical root fractures in non-endodontically treated teeth. *Int Endod J*. 2013 Nov 4. doi: 10.1111/iej.12209
2. Fanning B. CBCT--the justification process, audit and review of the recent literature. *J Ir Dent Assoc* 2011;57(5):256-61.
3. American Association of Endodontists & American Academy of Oral and Maxillo-facial Radiology. Use of cone-beam computed tomography in endodontics Joint Position Statement of the American Association of Endodontists and the American Academy of Oral and Maxillofacial Radiology. *Oral Surg Oral Med Oral Pathol Oral Radiol Endod* 2011;111(2):234-7.